


## Ramificación del nervio palmar medial en un equino. reporte de caso

### Branching of the medial palmar nerve in an equine. case report

Sergio Efrén Navarro<sup>1</sup> , Lautaro Amaranto<sup>1</sup>, Claudio Quispe<sup>1</sup>, Viviana Fuente<sup>1</sup>

1. Universidad Nacional Villa María

Correspondencia: Sergio Navarro. Email: snavarro@unvm.edu.ar

#### Resumen

Los nervios palmares del equino son los más fuertes de la región de la mano y los más utilizados en anestesia perineural, tanto con fines diagnósticos como terapéuticos. El nervio palmar medial se forma a partir de la rama terminal medial del nervio mediano. El nervio palmar lateral se forma de la unión de la rama terminal lateral del nervio mediano y la rama superficial palmar del nervio ulnar. Ambos nervios recorren la cara palmar del hueso metacarpiano III, intercambiando fibras entre ellos mediante una rama comunicante. Ambos nervios palmares se continúan como nervios digitales. Se realizó la disección de una pieza cadavérica correspondiente a la mano izquierda de un equino adulto. Se observó al nervio palmar medial dando una rama a media altura de su recorrido. La rama se ubica paralela a la rama comunicante y cruza hacia lateral. Posteriormente gira en sentido distal, superficial al borde lateral de los tendones flexores digitales. La rama termina en relación a una rama anastomótica de las venas digitales palmares II y III. Si bien las variantes anatómicas no suelen afectar la función y no pueden considerarse patológicas, pueden representar un desafío en la aplicación de la técnica de anestesia perineural.

**Palabras claves:** Variación anatómica, nervios de la mano, caballo.

#### Abstract

The equine palmar nerves are the strongest in the manus and the most commonly used in perineural anesthesia, both for diagnostic and therapeutic purposes. The medial palmar nerve is formed from the medial terminal branch of the median nerve. The lateral palmar nerve is formed from the union of the lateral terminal branch of the median nerve and the superficial palmar branch of the ulnar nerve. Both nerves run along the palmar surface of the third metacarpal bone, exchanging fibers between them by means of a communicating branch. Both palmar nerves continue as digital nerves. A cadaveric piece corresponding to the left hand of an adult equine was dissected. The medial palmar nerve was observed giving off a branch at mid-height of its course. The branch is located parallel to the communicating branch and crosses laterally. It then turns distally, superficial to the lateral border of the digital flexor tendons. The branch ends in relation to an anastomotic branch of the palmar digital veins II and III. Although anatomical variants do not usually affect function and cannot be considered pathological, they can represent a challenge in the application of the perineural anesthesia technique.

**Keywords:** Anatomical variant, forefoot nerves, horse.

## Relato

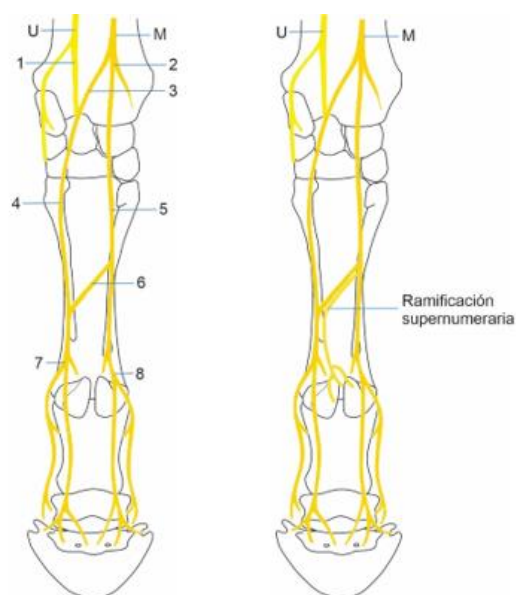
Cuatro nervios se encargan de la inervación de las estructuras distales de la mano del equino (1). Entre ellos, los nervios palmares son gruesos y se dirigen hacia distal, acompañando los tendones flexores digitales hasta la articulación metacarpofalángica, donde se continúan como nervios digitales (2). El nervio palmar medial nace de la división terminal medial del nervio mediano a nivel del cuarto distal del antebrazo (2, 3), cruza la cara palmar del carpo acompañando a la arteria mediana (posteriormente arteria digital común palmar II) y, en la cara palmar del metacarpo se ubica entre el músculo interóseo y los tendones flexores digitales. A media altura del metacarpo desprende una rama comunicante que se dirige oblicuamente hacia el nervio palmar lateral, en situación superficial con respecto a los tendones flexores digitales. A nivel de la articulación metacarpofalángica, se continúa como nervio digital palmar medial, que da una rama dorsal para esa parte del dedo. El nervio palmar lateral nace de la unión de la rama terminal lateral del nervio mediano y la rama palmar superficial del nervio ulnar, a proximal del carpo. Se adosa a la vena digital palmar común III y se dirige distalmente, en una posición similar a la de su homólogo medial (2). A mitad del metacarpo recibe la rama comunicante proveniente del nervio palmar medial. La rama comunicante permite el intercambio de fibras entre ambos nervios (4). La división terminal del nervio se da del mismo modo que su homólogo en un nervio digital palmar lateral y una rama dorsal.

En la práctica clínica, se utiliza la anestesia perineural para identificar el origen de una claudicación, limitar la zona afectada e interpretar los hallazgos obtenidos por otros métodos (5), así como para el tratamiento del dolor (6). Para una buena aplicación e interpretación de la técnica es necesario un conocimiento completo de la neuroanatomía de la región involucrada (5).

Diferentes variaciones en la ramificación son descriptas para los nervios digitales (7), mientras que para los nervios palmares no se encontraron menciones.

Se describirá el hallazgo de una variación en la ramificación del nervio palmar medial, encontrada en la mano izquierda de un equino. En la sala de Anatomía de la carrera de Medicina Veterinaria de la Universidad Nacional Villa María, se realizó una disección con fines didácticos de la mano de un equino, proveniente de la colección de piezas cadavéricas del espacio curricular. La pieza fue fijada por inmersión en

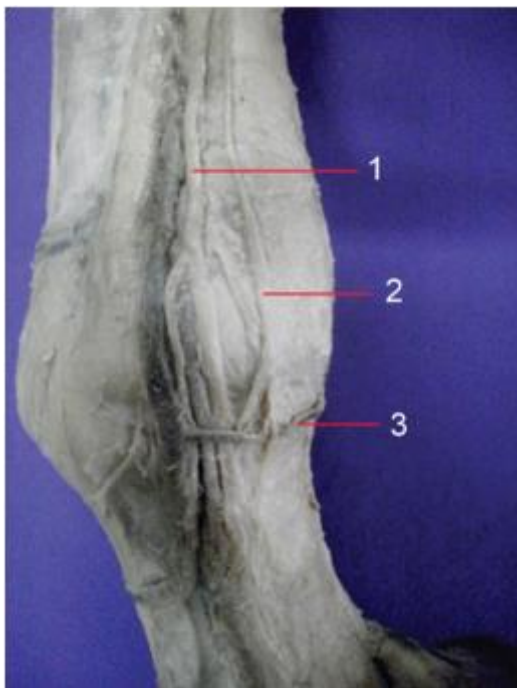solución acuosa de formaldehído al 8%. Para la disección se utilizó instrumental convencional. Después de retirar la piel de la mano, realizando una incisión longitudinal por dorsal y circular en el borde coronario, se procedió a la identificación y disección de los nervios palmares, separando el tejido adyacente. Se observó que inmediatamente distal a la aparición de la rama comunicante, el nervio palmar medial emite una rama extra (supernumeraria), que sigue un recorrido paralelo a la anterior. Antes de llegar al nervio palmar lateral, la rama extra se separa de la rama comunicante, produciendo un giro hacia distal, ubicándose paralela al nervio palmar lateral. Continúa su recorrido en situación subcutánea y palmar con respecto al borde lateral de los tendones flexores digitales. La rama extra termina ramificándose a la altura de la articulación metacarpofalángica, superficial al ligamento anular palmar y en relación a una rama anastomótica entre las venas digital palmar medial y lateral (vv. digitales palmares II y III). Las variaciones anatómicas son hallazgos con características diferentes a las del modelo morfológico descripto para la especie y en los que no se encuentra alterada la función (3, 8), es decir, no constituye una entidad patológica. Cuando esa variación se encuentra en una frecuencia muy baja, suele denominarse rareza (3). Teniendo en cuenta que no se encontraron reportes de este tipo, puede suponerse que el caso descripto constituye una rareza. La presencia de variantes en los nervios periféricos puede representar un desafío en la aplicación de la técnica de anestesia perineural, dificultando la interpretación de los signos o dando falsos negativos a los bloqueos.



**Figura 1.** Distribución de los nervios de la mano del equino. Izquierda: modelo habitual descripto en la

bibliografía. Derecha: distribución observada indicando la rama supernumeraria.

**Referencias:** *U*: Nervio ulnar, *M*: Nervio mediano, 1; rama palmar de *U*, 2; rama medial de *M*, 3; rama lateral de *M*, 4; nervio palmar lateral, 5; nervio palmar medial, 6; rama comunicante, 7; nervio digital palmar lateral, 8; Nervio digital palmar medial.



**Figura 2.** Disección nervios palmares. Mano izquierda, vista lateral

**Referencias:**

- 1: nervio palmar lateral
- 2: rama supernumeraria observada
- 3: rama anastomótica entre las venas digitales palmares II y III

## Bibliografía

1. Dyce KM, Sack WO, Wensing CJ. Anatomía veterinaria. 2° ed. Mexico. McGraw-Hill Interamericana. 2006.
2. Barone R. Anatomie comparée des mammifères domestiques. Tome 7. Paris. Vigot. 2010.

3. Getty R. Sisson y Grossman Anatomía de los animales domésticos. 5° ed. Barcelona. Elsevier Masson. 1982

4. Schumacher J, Taintor J, Schumacher J, Degraeves F, Schramme M, Wilhite R. Function of the ramus communicans of the medial and lateral palmar nerves of the horse. *Equine Vet J*. 2013; 45(1):31-5.

5. Baxter G. Adam y Stashak Claudicación en el caballo. 6° ed. Buenos Aires. Intermédica. 2015.

6. Zarucco L, Driessen B, Scandella M, Seco O, Cozzi F, Orsini J. Continuous perineural block of the palmar nerves: A new technique for pain relief in the distal equine forelimb. *Clinical Techniques in Equine Practice*, 2007; 6 (2): 154-164.

7. Ortiz C, Rodríguez P, Correa F. Caracterización del nervio digital palmar en el miembro anterior equino. *Sustainability, Agri, Food and Environmental Research*, 2017; 5(1): 25-32.

8. Alraddadi A. Literature Review of Anatomical Variations: Clinical Significance, Identification Approach, and Teaching Strategies. *Cureus*, 2021; 13(4): e14451.

