


Estudio de la sección transversal de premolares inferiores con tomografía computada de haz cónico

Study of mandibular premolars cross section with cone beam computed tomography

Gabriela Ester Berchiolla¹ , Ricardo Portigliatti², Soledad Gartner¹, Cecilia Mugnolo¹, Analía Vacaflor¹, Leonardo Uribe Echevarría³, Arnaldo Mangeud⁴⁻⁵, Gabriela Martín¹⁻⁶.

1. Universidad Católica de Córdoba, Facultad de Ciencias de la Salud, Carrera de Especialización de Endodoncia.

2. Universidad de Buenos Aires. Facultad de Odontología. Profesor de Carrera de Especialización en Endodoncia. Universidad de Tucumán. Profesor designado Carrera de Especialización en Endodoncia.

3. Centro Dental Privado(Córdoba)

4. Universidad Católica de Córdoba. Facultad de Ciencias de la Salud. Cátedra de Bioestadística y Metodología.

5. Universidad Nacional de Córdoba. Facultad de Ciencias Exactas, Físicas y Naturales. Cátedra de Bioestadística I y II.

6. Universidad Nacional de Córdoba. Facultad de Odontología. Cátedra de Endodoncia

Correspondencia: Gabriela Martín email: ggmartin@hotmail.com

Resumen

INTRODUCCIÓN: Los premolares inferiores son conocidos por la naturaleza compleja de la configuración de sus conductos. Generalmente cuando presentan uno solo es estrecho y acintado. En la actualidad contamos con herramientas de diagnóstico más precisas como las Tomografías Computadas de Haz Cónico para evaluar la morfología de los conductos en los tres planos del espacio.

OBJETIVO: Es estudiar la sección transversal de los conductos de premolares inferiores humanos, con un solo conducto radicular.

MATERIAL Y MÉTODO: Fueron estudiados 120 premolares inferiores humanos extraídos. Los especímenes fueron estudiados por medio de CBCT, con un tomógrafo Carestream 8200. Del total de la muestra, se seleccionaron a través de las CBCT, sólo los premolares con un conducto. Los mismos fueron analizados en cortes perpendiculares al eje largo del diente (axiales) En cada pieza dentaria se midió el diámetro en sentido bucolingual y mesiodistal del conducto (expresado en milímetros) en los tres tercios: cervical, medio y apical. Posteriormente, se analizó la morfología del conducto en los cortes axiales, en los tres tercios antes mencionados, clasificándolos en: circulares, ovals, ovalsalargados y acintados. Las variables cuantitativas fueron representadas en tablas mediante promedio y desvío, mientras que las cualitativas con frecuencias y porcentajes. Se realizaron pruebas de Friedman y prueba de uniformidad chi cuadrado. Se utilizaron los soft RMedic e Infostat. En todos los casos el nivel de significación fue del 5%. **RESULTADOS:** El 1,22% de los casos presentaron un conducto circular y 4,88 % ovalado en todo su recorrido. El 93,9% de la muestra presentó diferentes morfologías en los 3 tercios del conducto: LCC en 21.95%, seguida por ACC con un 20.73% y OCC con un 10,98%. Se observó un predominio de conductos circulares en el 84% en el tercio apical y 56% en el medio; ovalados en tercio medio en un 31,71% y aplanados en el tercio cervical en un 37.8%. El diámetro promedio del conducto circular a 3 mm del ápice fue de 0,55 mm². En cervical el promedio de diámetro mayor fue de 2.58 mm en BL y 0.83 mm en MD y en tercio medio 1,29 mm en BL y 0.82 mm en MD.

CONCLUSIONES: Los premolares inferiores con un solo conducto presentaron diferentes morfologías en los tres tercios del conducto. El predominio de la anatomía fue Alargada o Aplanada en el tercio Cervical (37.80%) y predominio de Circulares en Medio (56.10%) y Apical (84.15%). Este tipo de conductos, que varían su morfología longitudinalmente, pueden ser un verdadero desafío para su instrumentación, irrigación y obturación.

Palabras claves: Premolares, anatomía del canal radicular, tomografía computada de haz cónico.

Abstract

INTRODUCTION: Mandibular premolars are known for the complex nature of their root canal configuration. Generally, the configuration of the single canal in lower premolars with one root canal is narrow and long. Currently we have more precise diagnostic tools such as Cone Beam Computed Tomography to evaluate the morphology of the canals in the three planes of space, with less radiation than a conventional tomography.

OBJECTIVE: is to study the cross section of the human mandibular premolar canals, with a single root canal.

MATERIAL AND METHODS: 120 human lower extracted premolars were studied. The specimens were studied by means of CBCT, with an exposure time of 15 seconds, 90KV 3.2mA, dose 1098mGy.cm² voxel size 150x150x150µm, with a Carestream 8200 tomograph. From the total sample, only the premolars with a single canal were selected through the CBCT. They were analyzed in perpendicular cuts to the long axis of the tooth (axial) In each tooth the diameter in the canal were measured in the buccolingual and mesiodistal direction (expressed in milimeters) in the three thirds: cervical, middle and apical. Subsequently, the morphology of the canal in the axial sections was analyzed, in the three thirds mentioned above, classifying them as: circular, oval, long oval and flat shape. The quantitative variables were represented in tables by means of average and deviation, while the qualitative ones with frequencies and percentages. Friedman tests and chi-square uniformity tests were performed. The soft RMedic and Infostat were used. In all cases the level of significance was 5%.

RESULTADOS: El 1.22% of the cases presented a circular canal and 4.88% oval throughout its route. 93.9% of the sample presented different morphologies in the 3 thirds of the canal: LCC in 21.95%, followed by ACC with 20.73% and OCC with 10.98%. Were observed a predominance of circular canals in 84% in the apical third and 56% in the middle; oval in the middle third in 31.71% and flat in the cervical third 37.8%. The average diameter of the circular canals at 3 mm from the apex was 0.55 mm². In cervical the average diameter was 2.58 mm in BL and 0.83 mm in MD and in the middle third 1.29 mm in BL and 0.82 mm in MD.

CONCLUSIONS: The lower premolars with a single canal presented different morphologies in three thirds. The predominance of anatomy was Elongated or Flattened in the Cervical third (37.80%) and predominance of Circulars in The Middle (56.10%) and Apical (84.15%). This type of canals, which vary their morphology longitudinally, can be a real challenge for their instrumentation, irrigation and sealing.

Keywords: Premolar, root canal anatomy, cone beam computed tomography.

Introducción

El conocimiento de la morfología externa e interna de los diferentes grupos de dientes es esencial para asegurar un resultado exitoso del tratamiento de conductos radiculares. La variación en la anatomía de los conductos es un fenómeno común. Estas variaciones pueden atribuirse a diferencias de género y origen racial. Los premolares inferiores son conocidos por la naturaleza compleja de la configuración de sus conductos¹. El sexo tiene un papel importante en la determinación de la morfología del sistema de conductos, y puede ser tenido en cuenta para la evaluación preoperatoria en los tratamientos². Al parecer en los diferentes grupos raciales aparecen tipos específicos de morfología del sistema de conductos. Por ejemplo, en comparación con los pacientes caucásicos, los de origen africano tienen mayor número de conductos supernumerarios en el primer premolar inferior

(el 33 frente al 14%), y en el segundo premolar inferior (el 8 frente al 3%)². Trope et al.³ también encontraron que pacientes negros tienen más alto número de premolares inferiores con conductos extra que los pacientes blancos. Los odontólogos deben estar familiarizados con las variaciones que siguen en su camino los conductos radiculares desde su entrada en el piso de la cámara pulpar, hasta su salida en el ápice. Es un sistema complejo que puede ramificarse, dividirse y volver a unirse⁴.

Weine et al⁵. categorizaron al sistema de conductos y raíces dentro de cuatro tipos básicos. Vertucci et al⁶. utilizaron transparentación con tinción con hematoxilina encontrando más, y más complejos sistemas de conductos, identificando ocho tipos de configuraciones⁴. Varios estudios han utilizado diferentes técnicas para evaluar la anatomía de los conductos radiculares. Entre ellos: transparentación,

sección transversal, radiografía convencional y radiografía digital. La tinción del conducto radicular seguido de la transparentación ha sido considerada el gold estándar en algunos estudios para evaluar la morfología del sistema de conductos radiculares por mucho tiempo⁷.

En la actualidad contamos con otras herramientas más precisas de diagnóstico. En el caso de dientes extraídos las imágenes tridimensionales obtenidas con Microtomografía computada (Micro-CT) pueden reconstruir y mostrar en forma más clara y precisa la morfología interna de los conductos radiculares, comparados, por ejemplo, con las radiografías digitales⁸. En esto se basó el estudio de Ahmend, Versiani y col., proporcionando información más detallada de los conductos.

Es importante visualizar y tener conocimiento de la anatomía interna antes de comenzar una endodoncia. Una cuidadosa evaluación de 2 o más radiografías periapicales es primordial. Estas radiografías anguladas proveen mucha información necesaria acerca de la morfología del conducto radicular. Martínez- Lozano et al.⁹ examinaron el efecto de la inclinación del tubo de rayos X determinando con precisión el sistema de conductos radiculares en premolares. Ellos encontraron que por variación del ángulo horizontal del tubo 20 y 40°, el número de conductos radiculares observados en primeros y segundos premolares maxilares y primer premolar mandibular, coincidieron con el número de canales presentes. En este caso, el segundo premolar inferior únicamente el ángulo de 40° horizontal, identificó la correcta morfología⁷. La radiografía es un componente esencial en la endodoncia, aunque, tiene sus limitaciones. Éstas incluyen la anatomía circundante (Bender & Seltzer 1961)¹⁰, las imágenes producidas en dos dimensiones (Brynnolf 1967)¹¹, y varios grados de distorsión geométrica (Forberg & Halse 1994)¹², lo cual puede impedir la detección precisa de lesiones periapicales confinadas en el hueso. Actualmente, las tomografías computadas de Haz Cónico (Cone Beam Computed Tomography CBCT) superan estas limitaciones (Patel et al 2015)^{13,14}.

Las tomografías han sido usadas para evaluar la morfología de los conductos. Ésta fue primero reportada por Tashibana y Matsumoto en 1990¹⁵. La CBCT es una modificación del concepto de tomografía computada (CT), involucrando la rotación única de una fuente de rayos X alrededor de un elemento dentario⁷. Los datos son analizados y reconstruidos usando un algoritmo basado en CT para crear un volumen de datos, los cuales pueden ser vistos en los tres planos

convencionales: axial, sagital y coronal; y múltiples planos alternativos sobre la manipulación del conjunto de datos¹⁶. Además, la radiación para el paciente con la técnica de CBCT es menor que con las tomografías convencionales si se reduce al mínimo el campo de visión (field of view FOV)¹⁴⁻¹⁶. Algunos tomógrafos (Planmeca ProMax 3D Classic, Care Stream 9300) permiten seleccionar el FOV. El tamaño del FOV es el volumen de escaneo y es dependiente del tamaño y forma del detector, la geometría del haz de proyección y la habilidad de colimar el haz. Pauwels et al. (2012)¹⁷ demostraron que el rango de dosis emitida varía según el tamaño de FOV elegido. Cuando se selecciona un FOV grande, aumenta el sector anatómico visualizado en el estudio, disminuye la definición, y aumenta la dosis de irradiación para el paciente. Los programas con menores volúmenes de escaneo permiten mejorar la resolución de la imagen, se obtiene un campo pequeño de estudio con alta definición y menor dosis de irradiación para el paciente. Esta configuración es la que debe seleccionarse para diagnóstico en endodoncia¹⁸. La CBCT provee visualización de detalles finos de los dientes y sus estructuras en las tres dimensiones. La tecnología de la CBCT usa vóxeles isotrópicos, este es un concepto similar al del pixel correspondiente a las imágenes planas, pero con el agregado de la tercera dimensión. Cuanto menor sea el tamaño, mayor será la resolución de la imagen. Para obtener mayor definición, el vóxel debe ser pequeño e isotrópico, es decir, tener el mismo largo, alto y profundidad, al fin de permitir medidas geométricamente precisas en cualquier plano del espacio, y permiten tomar mediciones confiables incluso siguiendo trazados curvos¹⁸.

Los premolares inferiores pueden presentar uno o varios conductos, y generalmente cuando presenta uno solo es estrecho y acintado. Ambos plantean dificultades para la conformación, limpieza y obturación². Gani y Visvisian et al¹⁹ evaluaron la forma de los conductos y determinaron la siguiente clasificación basada en los diámetros bucolingual y mesiodistal, definiendo como circular, cuando ambos diámetros fueron iguales.

Oval, cuando el diámetro más largo excedió al más corto por menos que el radio. Aplanado, cuando el diámetro más largo excedió al más corto por más que el radio, ésta categoría incluyó conductos con forma de lágrima, reloj de arena, acintados, etc. Wu et al.²⁰ describieron al conducto oval cuando el diámetro más largo excedió al más pequeño, ovalado alargado cuando la relación entre el diámetro del conducto

largo y el corto fue mayor o igual a dos (cuando una dimensión era al menos dos veces mayor que una medida realizada en ángulo recto); y aplanados o acintados, cuando el diámetro largo fue al menos cuatro veces al diámetro corto. Éstos conductos, largos y estrechos, serían muy dificultosos para tratarlos, pudiendo quedar áreas sin tocar en la instrumentación, perjudicando la limpieza del conducto radicular.

Objetivo

Estudiar la sección transversal de los conductos de premolares inferiores humanos, con un solo conducto radicular.

Específicos

- 1-Analizar la morfología de conductos de premolares inferiores en su sección transversal.
- 2-Medir en los conductos estudiados los diámetros mayor y menor en cortes axiales en los tercios cervical, medio y apical, empleando Tomografías Computadas de Haz Cónico.
- 3-Categorizar los conductos de premolares inferiores en circulares, ovales, ovales alargados, o aplanados.

Materiales y métodos

Se realizó un estudio Prospectivo observacional El estudio se dividió en dos etapas:

- 1-Selección de los elementos dentarios y preparación para su posterior estudio.
- 2-Observación de los elementos dentarios en las Tomografías de Haz Cónico (CBCT).

1-Para la primera etapa se seleccionaron 120 premolares inferiores humanos, los cuales fueron sumergidos en una solución de hipoclorito de sodio al 5% por 30 minutos, y luego fueron colocados en lavadora ultrasónica por 15 minutos para terminar de eliminar restos de cálculo o materia orgánica. Por último, fueron conservados en recipientes individuales con solución salina, refrigerados a 3 °C (+, -1 °C). Los recipientes fueron enumerados del 1 al 120.

Posteriormente, los elementos dentarios fueron colocados en una plancha de cera utility, en forma circular, en posición vertical, introducidos en la misma desde los ápices, con las coronas hacia arriba, en grupo de 17 elementos, respetando el orden numérico. Los especímenes fueron estudiados por medio de CBCT, con un tiempo de exposición de 15 segundos, 90KV 3,2mA, dosis 1098mGy.cm² tamaño de vóxel 150x150x150µm, con un tomógrafo Carestream 8200.

2-Del total de la muestra, fueron seleccionados a través de las CBCT, sólo los premolares con un

conducto. Los mismos fueron analizados en cortes perpendiculares al eje largo del diente (axiales). En cada pieza dentaria se midió el diámetro en sentido bucolingual y mesiodistal del conducto (expresado en milímetros) en los tres tercios: cervical, medio y apical. El tercio cervical, fue determinado tomando como referencia una línea que pase por el límite amelocementario, trazada desde vestibular a lingual en un corte longitudinal al eje largo del diente (sagital). El tercio medio, fue establecido con una línea que pase transversal al eje largo del diente, equidistante de la unión amelocementaria y a 3 mm del foramen apical. Y el tercio apical fue considerada a 3 mm del foramen apical del elemento dentario.

Posteriormente, fue analizada la morfología del conducto en los cortes axiales, en los tres tercios antes mencionados, clasificándolos en: circulares, ovales, ovales alargados y acintados. La forma del conducto fue determinada según la siguiente clasificación, basada en la relación de los diámetros bucolingual y mesiodistal.

-Circular: cuando ambos diámetros fueron iguales.

-Ovalado: cuando el diámetro mayor excedió al menor en un radio (el diámetro mayor fue el doble del diámetro menor)

-Ovalado largo: cuando el diámetro mayor excedió al menor en más de un radio (el diámetro mayor excedió más de 2 veces al menor)

_Aplanado: cuando el diámetro mayor excedió al menor en cuatro radios (el diámetro mayor excedió cuatro veces al menor). En esta categoría se incluyeron los conductos con forma de lágrima, reloj de arena, acintados y en forma de C.

Todos los datos fueron registrados en una hoja de captura de datos.

Las variables cuantitativas fueron representadas en tablas mediante promedio y desvío, mientras que las cualitativas con frecuencias y porcentajes. Se realizaron gráficos de barras y de perfiles multivariados. Se realizaron pruebas de Friedman y prueba de uniformidad chi cuadrado, utilizando los desvíos estandarizados como medida de desvío significativo²⁶. Se utilizaron los soft RMedic²⁷ e Infostat²⁸. En todos los casos el nivel de significación fue del 5%.

Consideraciones éticas

El estudio fue realizado cumpliendo con la normativa de la Declaración de Helsinki, Buenas Prácticas Clínicas de ANMAT y Ley Provincial de investigación en salud N° 9694. Se asegura protección de datos personales de los pacientes

según la Ley 25.326. La autora declara no tener conflictos de intereses.

Resultados

En el presente estudio, de 120 premolares inferiores, se analizó la morfología del conducto radicular, en su sección transversal, en 82 piezas dentarias que presentaban un solo conducto, lo que constituyó un 68.33% de la muestra original. Cada uno de los conductos fue analizado en los tres tercios, cervical, medio y apical; y se observó que la morfología cambió en los diferentes tercios de un mismo diente. La morfología predominante en el tercio cervical fue aplanado (A) y ovalado largo (L); y en los tercios medio y apical predominó la morfología circular (C). En particular, en el tercio medio, la morfología circular tuvo una prevalencia del 56% y en apical se incrementó al 84% tabla 1, figura 1.

Tabla 1. Distribución de 4 morfologías en los tercios del conducto: cervical, medio y apical. # significativamente más representado. C: circular. O: Ovalado. L: Ovalado largo. A: Aplanado

Morfología	Cervical		Medio		Apical	
	n	%	n	%	n	%
C	1	1,22	46	56,10#	69	84,15#
O	19	23,17	26	31,71	12	14,63
L	31	37,80 #	9	10,98	1	1,22
A	31	37,80#	1	1,22	0	0,00
Total	82	100	82	100	82	100

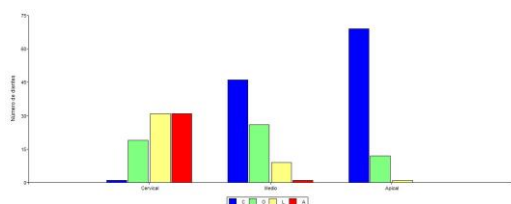


Figura 1. Distribución de 4 morfologías en los tercios cervical, medio y apical del conducto. C: circular. O: Ovalado. L: Ovalado largo. A: Aplanado.

Tabla 2. Distribución de los cambios en morfología en cada diente, teniendo en cuenta si cambiaron o no.

Morfología	n	%
Cambiaron	77	93,9
No cambiaron	C	1, 1,22
	O	4, 4,88

La morfología más común en los dientes fue LCC, es decir L en Cervical, C en Medio y C en Apical, estuvo representada por el 21.95% de los dientes, seguida por ACC con un 20.73% y OCC con un 10,98% tabla 3. Asimismo, cuando se condicionaron los porcentajes a la morfología observada en Cervical, se observó que, el 54.84% de los dientes con morfología A en Cervical, poseen ACC. El 58.06% de los dientes con morfología L en Cervical, poseen LCC, mientras que el 47.37% de los dientes con morfología O en Cervical, poseen OCC tabla 3.

Tabla 3. Distribución de los cambios en morfología en cada diente, teniendo en cuenta la morfología del cambio. % total es el porcentaje con respecto al total de dientes y % Cervical es el porcentaje con respecto al total de dientes de esa morfología en Cervical. El orden de las letras representa la morfología encontrada cervical-Medio-Apical.

Cambio longitudinal	n	% total	% cervical
ACC	17	20,73	54,84
ACO	1	1,22	3,23
ALC	2	2,44	6,45
ALO	1	1,22	3,23
AOC	10	12,2	32,26
CCC	1	1,22	100,00
LAC	1	1,22	3,23
LCC	18	21,95	58,06
LLC	1	1,22	3,23
LLO	1	1,22	3,23
LOC	7	8,54	22,58
LOO	3	3,66	9,68
OCC	9	10,98	47,37
OLC	1	1,22	5,26
OLL	1	1,22	5,26
OLO	2	2,44	10,53
OOC	2	2,44	10,53
OOO	4	4,88	21,05
Total	82	100	

Tanto el diámetro mayor, el diámetro menor como el diámetro promedio por tercio, disminuyeron significativamente ($p < 0.001$) desde Cervical a Apical (Tabla 4). Se observó, sin embargo, que en el caso del diámetro menor no disminuyó significativamente de Cervical a Medio.

Tabla 4. Valores promedio, desvío estándar, mínimo y máximo de las medidas en buco lingual (BL), mesiodistal (MD) y promedio de los tres tercios.

Variable	Media	D.E.	Min.	Máx.	Valor p	
Cervical BL	2,58	0,53	1,20	3,80	<0.001	A
Medio BL	1,29	0,62	0,30	2,70		B
Apical BL	0,61	0,35	0,20	1,80		C
Cervical MD	0,83	0,32	0,30	1,50	<0.001	A
Medio MD	0,82	0,25	0,30	1,50		A
Apical MD	0,48	0,18	0,20	1,00		B
Cervical (prom)	1,71	0,36	0,85	2,50	<0.001	A
Medio (prom)	1,05	0,39	0,30	1,85		B
Apical (prom)	0,55	0,26	0,20	1,40		C

La tabla 5 representa el análisis descriptivo de diámetros, pero condicionados a morfología.

Tabla 5. Valores promedio, desvío estándar, mínimo y máximo de bucolingual (BL), mesiodistal (MD) en cada tercio, condicionados por la morfología.

Morf Cerv	Variable	n	Media	D.E.	Min.	Máx.
A	cervical BL	31	2,59	0,5	1,5	3,8
A	cervical MD	31	0,55	0,17	0,3	0,9
C	cervical BL	1	1,2	0	1,2	1,2
C	cervical MD	1	1	0	1	1
L	cervical BL	31	2,73	0,48	1,3	3,7
L	cervical MD	31	0,92	0,22	0,4	1,4
O	cervical BL	19	2,39	0,52	1,2	3,1
O	cervical MD	19	1,15	0,27	0,5	1,5

Morf medio	Variable	n	Media	D.E.	Min.	Máx.
A	Medio BL	1	1,3	0	1,3	1,3
A	Medio MD	1	0,3	0	0,3	0,3
C	Medio BL	46	0,89	0,33	0,3	1,9
C	Medio MD	46	0,82	0,25	0,3	1,5
L	Medio BL	9	2,17	0,48	1,1	2,7
L	Medio MD	9	0,78	0,19	0,4	1
O	Medio BL	26	1,67	0,5	1	2,5
O	Medio MD	26	0,84	0,25	0,4	1,3

Morf apical	Variable	n	Media	D.E.	Min.	Máx.
C	Apical BL	69	0,49	0,21	0,2	1,2
C	Apical MD	69	0,45	0,16	0,2	1
L	Apical BL	1	1,6	0	1,6	1,6
L	Apical MD	1	0,6	0	0,6	0,6
O	Apical BL	12	1,21	0,29	0,7	1,8
O	Apical MD	12	0,66	0,17	0,4	1

Al considerar la morfología del conducto aplanado (A) y ovalado largo (L) como una sola morfología “ovalado largo” (L), la morfología predominante cambió en los tercios. Mientras que en Cervical predominó la L, en Medio y Apical fue predominante la circular (C) (Tabla 6, Figura 2).

Tabla 6. Distribución de 3 morfologías en los tercios del conducto: cervical, medio y apical. # significativamente más representado. C: circular. O: Ovalado. L: Ovalado largo.

Morfología	Cervical		Medio		Apical	
	n	%	n	%	n	%
C	1	1,22	46	56,10#	69	84,15#
O	19	23,17#	26	31,71	12	14,63
L	62	75,61	10	12,2	1	1,22
Total	82	100	82	100	82	100

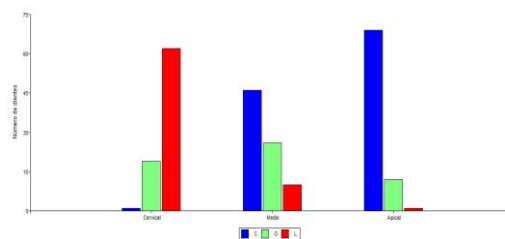


Figura 2. Distribución de 3 morfologías en los tercios: cervical, medio y apical del conducto. C: circular. O: Ovalado. L: Ovalado largo.

La morfología más común en los dientes fue LCC, es decir L en Cervical, C en Medio y C en Apical, ésta estuvo representada por el 42.68% de los dientes, seguida por LOC con un 20.73% y OCC con un 10,98% tabla 7. Asimismo, cuando se condicionaron los porcentajes a la morfología observada en Cervical, se observó que, el 54.84% de los dientes con morfología L en Cervical, poseen LCC, mientras que el 47.37% de los dientes con morfología O en Cervical, poseen OCC tabla 7.

Tabla 7. Distribución de los cambios en las 3 morfologías en cada diente, teniendo en cuenta la morfología del cambio. % total es el porcentaje con respecto al total de dientes y % Cervical es el porcentaje con respecto al total de dientes de esa morfología en Cervical. El orden de las letras representa la morfología encontrada en Cervical-Medio-Apical.

Cambio longitudinal	n	% total	% cervical
CCC	1	1,22	100
LCC	35	42,68	56,45
LCO	1	1,22	1,61
LLC	4	4,88	6,45
LLO	2	2,44	3,23
LOC	17	20,73	27,42
LOO	3	3,66	4,84
OCC	9	10,98	47,37
OLC	1	1,22	5,26
OLL	1	1,22	5,26
OLO	2	2,44	10,53
OOC	2	2,44	10,53
OOO	4	4,88	21,05
Total	82	100	

Tabla 8. Valores promedio, desvío estándar, mínimo y máximo de BL y MD en cada tercio, condicionados por las 3 morfologías.

Morf Cervical	Variable	n	Media	D.E.	Min.	Máx.
C	cervical BL	1	1,2	0	1,2	1,2
C	cervical MD	1	1	0	1	1
L	cervical BL	62	2,66	0,49	1,3	3,8
L	cervical MD	62	0,73	0,27	0,3	1,4
O	cervical BL	19	2,39	0,52	1,2	3,1
O	cervical MD	19	1,15	0,27	0,5	1,5

Morf Medio	Variable	n	Media	D.E.	Min.	Máx.
C	Medio BL	46	0,89	0,33	0,3	1,9
C	Medio MD	46	0,82	0,25	0,3	1,5
L	Medio BL	10	2,08	0,53	1,1	2,7
L	Medio MD	10	0,73	0,23	0,3	1
O	Medio BL	26	1,67	0,5	1	2,5
O	Medio MD	26	0,84	0,25	0,4	1,3

Morf Apical	Variable	n	Media	D.E.	Min.	Max
C	Apical BL	69	0,49	0,21	0,2	1,2
C	Apical MD	69	0,45	0,16	0,2	1
L	Apical BL	1	1,6	0	1,6	1,6
L	Apical MD	1	0,6	0	0,6	0,6
O	Apical BL	12	1,21	0,29	0,7	1,8
O	Apical MD	12	0,66	0,17	0,4	1

Conicidad

Observando tanto el cambio que ocurre entre los tercios cuando se midieron los valores de diámetro promedio por tercio de cada diente figura 3 como el diámetro mayor figura 5 se destacaron tres tipos de comportamiento en la conicidad de los dientes.

1. Aquellos dientes que disminuyeron apenas (o no disminuyeron) desde Cervical a Medio y luego lo hicieron abruptamente de Medio a Apical. Tal es el caso del diente 9 que pasó de 1.95 a 1.85 y luego a 0.95 (figuras 4 y 6)

2. Aquellos dientes que disminuyeron su conicidad de una manera gradual o proporcional, por ejemplo, el diente 48 disminuyó de 2.5 a 1.7 y luego a 0.85, disminuyendo 0,8 mm de Cervical a Medio y 0.8 mm de Medio a Apical. (figuras 4 y 6)

3. Aquellos dientes que disminuyeron abruptamente de Cervical a Medio y luego apenas disminuyeron (o no lo hicieron) de Medio a Apical. Por ejemplo, el diente 74 que pasó de 2.25 a 0.95 y luego a 0.8 (figuras 4 y 6).

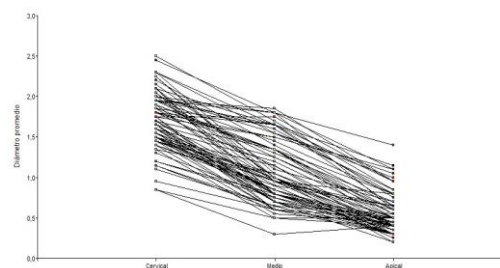


Figura 3. diámetro promedio por tercio de cada diente, discriminando por tercio. Cada línea corresponde a cada diente por separado

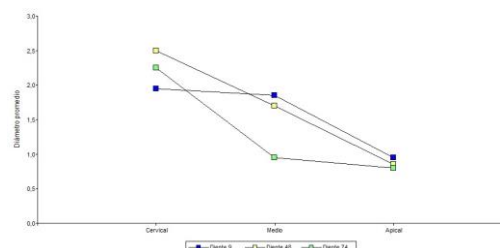


Figura 4. Diámetro promedio por tercio de cada diente, discriminando por tercio. Se presentan tres dientes “tipos” dependiendo de la forma de disminución del diámetro.

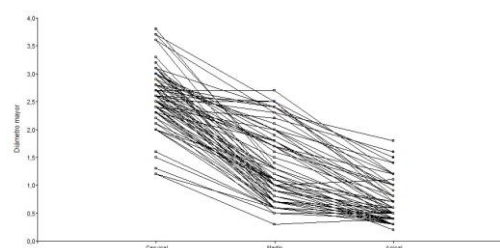


Figura 5. Diámetro máximo por tercio de cada diente, discriminando por tercio. Cada línea corresponde a cada diente por separado.

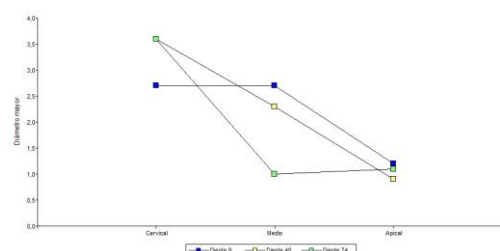


Figura 6. Diámetro máximo por tercio de cada diente, discriminando por tercio. Se presentan tres dientes “tipos” dependiendo de la forma de disminución del diámetro.

Discusión

Los premolares inferiores pueden presentar una anatomía compleja, aún en aquellos casos con un solo conducto radicular. Un mismo conducto puede presentar en su sección transversal, diferentes morfologías desde coronario hacia

apical, las cuales pueden ser circular, ovalada, ovalada larga y acintada. En el presente estudio sólo 1,22% de los casos presentaron un conducto circular en todo su recorrido. Sin embargo, se observó un predominio de conductos circulares en los tercios apical (84%) y medio (56%); y ovalados en tercio medio (31,71%). Estos hallazgos concuerdan con reportes previos de Ingle et al.²⁹ y Bolhari et al.³⁰, quienes estudiaron 217 premolares inferiores de una población iraní, encontrando que a la sección transversal fueron ovals en cervical, circulares y ovals en tercio medio y circular en apical. Asimismo, Bueno et al.³¹ en un estudio sobre 1400 dientes, encontró que la forma circular se presentó con mayor frecuencia a 1 o 2 mm del foramen apical en primeros y segundos premolares inferiores, y conductos de forma oval fueron encontrados prácticamente en todos los grupos y tercios de la raíz de los dientes examinados. Del mismo modo, Wu et al.²⁰ estudiaron el diámetro apical y conicidad de cada grupo de dientes y demostraron que los conductos son ovalados alargados o acintados en los últimos 5 mm, en un 25% de las secciones transversales estudiadas. En premolares inferiores encontraron un 13% de conductos ovalados a los 3 mm y 27% a los 5 mm apicales. Estos autores concluyeron que los instrumentos de níquel titanio por si solos no controlan la preparación en bucal y lingual de los conductos ovals, creando una preparación circular y dejando extensiones sin preparar llenas de barro dentinario.

Considerando sólo el tercio apical del conducto radicular, en el presente estudio el 84,15% de los conductos fueron circulares a 3 mm del ápice radicular, con un valor promedio de circularidad de 0.55 mm², lo cual coincide con los valores obtenidos por Moreno et al.³², quienes evaluaron la circularidad y el diámetro mayor y menor de los 3 mm apicales de primeros premolares inferiores, observando un promedio de circularidad, a 3 mm del ápice, de 0.56 mm², resultando el diámetro mayor 0.60 mm y menor 0.21 mm. En nuestro estudio, se observó un promedio del diámetro mayor de 1.40 mm y menor de 0.20 mm. El conocimiento del diámetro apical del conducto radicular es importante para planificar el calibre del instrumento a utilizar durante la preparación quirúrgica. Muy pocos son los estudios que analizaron el calibre apical y entre ellos se encuentra el trabajo de Ordinola Zapata et al.³³ quienes analizaron la morfología de premolares inferiores con 3 conductos radiculares.

La presencia de conductos ovalados dificulta la limpieza y conformación de los mismos, quedando áreas irregulares difíciles de alcanzar,

con remanentes de tejido pulpar o debris residual contaminado, lo cual puede comprometer el éxito del tratamiento³². En nuestro estudio, a 3 mm del ápice, los conductos fueron ovals en un 14.36%, ovalados largos en un 1.22% y no se observó ningún conducto aplanado a este nivel. El predominio de la morfología longitudinal fue LCC en un 21.95% de los casos, ACC en un 20.73% de los casos y OCC en un 10.98% de los casos. Teniendo en cuenta sólo el tercio cervical nos da que: 54.84% fue ACC, el 47.37% OCC y el 58.06% fue LCC. Estos conductos aplanados y largos, suelen ser dificultosos para limpiar conformar y obtener.

El costo del incremento del diámetro apical del instrumento puede producir errores y fracturas radiculares. Como suplemento a estas técnicas la irrigación sónica y ultrasónica aparece como un efecto positivo en la limpieza de los conductos Ovals demostrado por Lumley et al.³⁴ y Jurecko et al.³⁵. Card et al.³⁶ determinó que el agrandamiento de los conductos sobre las medidas apicales tradicionalmente recomendadas fue el único camino para remover efectivamente bacterias del conducto. Una medida más grande apical, óptima irrigación y desinfección facilitó la remoción mecánica de microorganismos. Usman et al.³⁷ llegó a similares conclusiones que, con un incremento de la medida de la instrumentación del conducto, pudo aumentar la limpieza del mismo. Sin embargo, al aumentar el diámetro de la parte apical del conducto se puede producir transporte apical, escalones y fracturas radiculares.

Las diferentes morfologías del conducto pueden hacer muy compleja su instrumentación, dejando paredes sin tocar. Y en aquellos casos donde se aumenta la conicidad del instrumento, se puede debilitar las paredes dentinarias, especialmente en sentido mesiodistal⁶. La interpretación cuidadosa de las radiografías en ángulo, la preparación adecuada del acceso y una exploración detallada del interior del diente, idealmente bajo magnificación, son requisitos previos esenciales para un resultado exitoso del tratamiento endodóntico⁶. El uso de nuevas tecnologías como las CBCT y la magnificación son herramientas válidas para planificar y obtener mejores resultados.

Conclusión

Los premolares inferiores con un solo conducto presentaron diferentes morfologías en los tres tercios del conducto. El predominio de la anatomía fue Alargada o Aplanada en el tercio Cervical (37.80%) y predominio de Circulares en Medio (56.10%) y Apical (84.15%). Este tipo de

conductos, que varían su morfología longitudinalmente, pueden ser un verdadero desafío para su instrumentación, desinfección y obturación.

Bibliografía

1. Sandhya R, Velmurugan N, Kandaswamy D. Assesment of root canal morphology of mandibular first premolars in the Indian population using spiral computed tomography: an in vitro study. *Indian J Dent Res.* 2010; 21: 169-173.
2. Hargreaves K. y Cohen S. Morfología del diente y preparación de la cavidad de acceso. *Cohen Vías De La Pulpa.* 2011;10:136-150
3. Trope M, Elfenbein L, Tronstad I. Mandibular premolars with more than one root canal in different race groups. *J Endod.* 1986;12: 343-345.
4. Frank J, Vertucci FJ. Root canal morphology and its relationship to endodontic procedures. *Endodontic Topic* 2005; 10:3-29.
5. Weine FS. *Endodontic Therapy*, 5th edn, St Louis; Mosby-Yearbook Inc. 1996:243.
6. Vertucci FJ, Seeling A, Gillis R. Root canal morphology of the human maxillary second premolar. *Oral Surg, Oral Med, Oral Pathol, Oral Radiol Endod.* 1974; 38:456-464.
7. Khademi A, Mehdizadeh M, Sanei M, Sadeqnejad H, et al. Comparative evaluation of root canal morphology of mandibular premolars using clearing and cone beam computed tomography. *Dent Res J (Isfahan)* 2017;14(5):321325.
8. - Li X, Liu N, Liu R, Dong Z et al. Comparative study of root canal morphology of mandibular first premolar by micro-CT and radio visio graphy. *Hua Xi Kou Qiang Yi Xue Za Zhi.* 2012;30:57-60.
9. Martinez-Lozano MA, Forner-Navarro L, Sanchez-Cortes JL. Analysis of radiologic factors in determining premolar root canal systems. *Oral Surg, Oral Med, Oral Pathol, Oral Radiol Endod.* 1999;88:719-722.
10. Bender IB, Seltzer S. Roentgenographic and direct observation of experimental lesions in bone. *Journal of the American Dental Association.* 1961; 62:152-160.
11. Brynolf I. A histological and roentecological study of the periapical region of human upper incisors. *Odontologisk Revy* 18(Supplement 11). 1967
12. Fosberg J, Halse A. Radiographic simulation of a periapical lesion comparing the paralleling and the bisecting-angle techniques. *International Endodontic Journal.* 1994; 27:133-138.
13. Patel S, Durack C, Abella F, Shemesh H, Roig M et al. Cone beam computed tomography in Endodontics- a review. *Int Endod J.* 2015;48(1):3-15.
14. Patel S, Brown J, Semper M, Abella F, Mannocci F. European Society of Endodontology position statement: Use of cone beam computed tomography in Endodontics. *International Endodontic Journal.* 2019; 52:1675-1678.
15. Tashibana H, Matsumoto K. Applicability of x-ray computerized tomography in Endodontics. *Endod Dent Traumatol.* 1990; 6:16-20.
16. Patel S, Brown J, Pimentel T, Kelly R, Abella F, Durack C. Cone beam computed tomography in Endodontics- a review of the literatura. *Intenational Endodontic Journal,* 2019; 52:1138-1152.
17. Pauwels R, Beinsberger J, Collaert B, Thedorakou C et al. The Sedentext Project Consortium. Effective doce range for dental cone beam computed tomography scanners. *Eur J Radiol.* 2012; 81:267-271.
18. Portigliatti R, Bóveda F, García Puente C, Díaz Fernandez, S. Influencia de tomografías de haz cónico en el plan de tratamiento de endodoncia en casos de elevado grado de dificultad. *RAOA.* 2017;57:41-46.
19. Gani O, Visvisian C. Apical Canal Diameter in the First Upper Molar at Various Ages. *J Endod.* 1999; 25:689-91.
20. Wu M, R'oris A, Barkis D, Wesselink P. Prevalence and extent of long oval

- canals in the apical third. *Oral Surg, Oral Med, Oral Pathol Oral Radiol Endod.* 2000; 89:739-43.
21. Portigliatti R, Tumini J, Urzúa S, García Puente C. Tomografías para endodoncia. Qué solicitar y cómo interpretar. *RAOA.* 2015; 103:193-197.
22. Pedemonte E, Cabrera C, Torres A, Jacobs R et al. Root and canal morphology of mandibular premolars using cone-beam computed tomography in a Chilean and Belgian subpopulation: a cross-sectional study. *Japanese Society for Oral and Maxillofacial Radiology and Springer Japan.* 2018;34:143150.
23. Rodriguez G, Abella I, Duran-8Sindreu F, Patel S et al. Influence of Cone-beam Computed Tomography in Clinical Decision Making among Specialist. *J Endod.* 2016; 43:194-199.
24. Ee J, Fayad MI, Jhonson BR et al. Comparison of Endodontic Diagnosis and Treatment Planning Decisions Using Cone-beam Volumetric Tomography versus Periapical Radiography. *J Endod.* 2014; 40:910-916.
25. Rodriguez G, Patel Sh, Duran- Sindreu F, Roig M et al. Influence of Conebeam Computed Tomography of Endodontic Retreatment Strategies among General Dental Practitioners. *J Endod.* 2017;43:1433-1437.
26. Agresti, A. 2007. An introduction to the categorical data analysis. Wiley. 373 pp
27. Mangeuad, A. y D. Elías Panigo. 2018. R-Medic. Un programa de análisis estadísticos sencillo e intuitivo. *Revista Methodo* 3 (1) 18-22. <http://www.rmedic.com/>
28. Di Rienzo, J.A.; F. Casanoves; M. G. Balzarini; L. Gonzalez; M. Tablada; C. W. Robledo *InfoStat* versión 2020. Grupo InfoStat, FCA, Universidad Nacional de Córdoba, Argentina. URL <http://www.infostat.com.ar>.
29. Ingle, Backland, Baumgartner. *Endodontics.* 6th ed. New York: B C Decker; 2006. Morphology of Teeth and Their Root Canal Systems; p151.
30. Bolhari B, Assadian H, Fattah T. Evaluation of the root canal morphology of mandibular second premolars in an Iranian population. *J Dent (Tehran).* 2013 Nov;10(6):516-21. 2013 Nov;10(6):516-21.
31. Bueno M, Estrela C, Azevedo B. Root Canal Shape of Human Permanent Teeth Determined by new cone -beam computed tomographic software. *2020;46;1662-1674.*
32. Moreno J, Duarte M, Marceliano- Alves M. Micro - Computed Tomographic Evaluation of Root Canal Morphology in Mandibular first Premolars from a Colobian populations. *Acta Odontol. Latinoam.* 2021;34;50-
33. Ordinola-Zapata R, Bramante CM, Villas-Boas MH, Cavenago BC, Duarte MH, Versiani MA. Morphologic micro-computed tomography analysis of mandibular premolars with three root canals. *J Endod* 2013; 39:1130-1135.
34. Lumley PJ, Walmsley AD, Walton RE, Rippin JW. Cleaning of oval canals using ultrasonics and sonic instrumentation. *J Endod* 1993; 19; 453-457.
35. Jurecko M, Vertucci FJ, Britto L. Effect of sonic oscillation on canal cleanliness: a preliminary study. Master's Thesis. University of Florida, 2004. 151.
36. Card SJ, Sigurdsson A, Orstavik D, Trope M. The effectiveness of increased apical enlargement in reducing intracanal bacteria. *J Endod* 2002; 28;779-783.
37. Usman N, Baumgartner JC, Marshall JG. Influence of instrument size on root canal debridement. *J Endod* 2004; 30; 10-12.



Anexo figuras

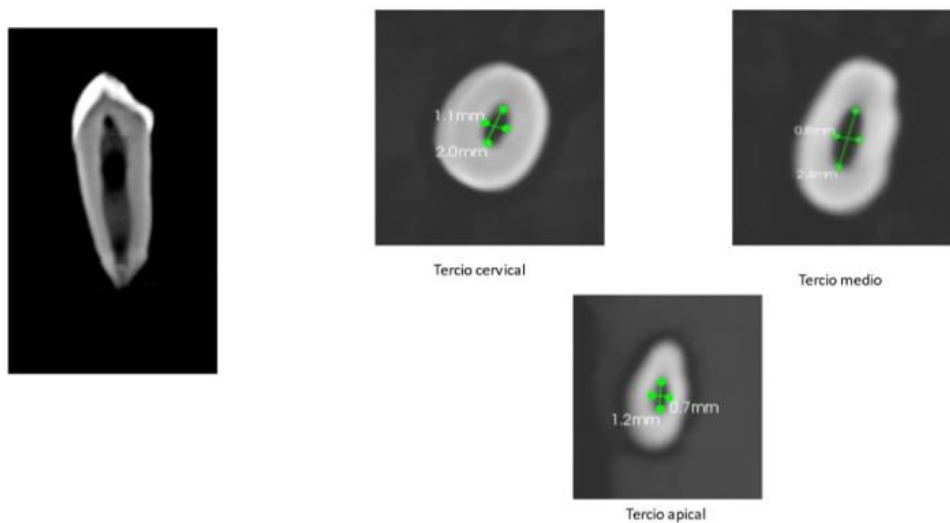


Figura 5. CBCT del diente 9. Corte longitudinal sagital. Secciones transversales de los tercios cervical, medio y apical con las mediciones del conducto en sentido BL y MD.

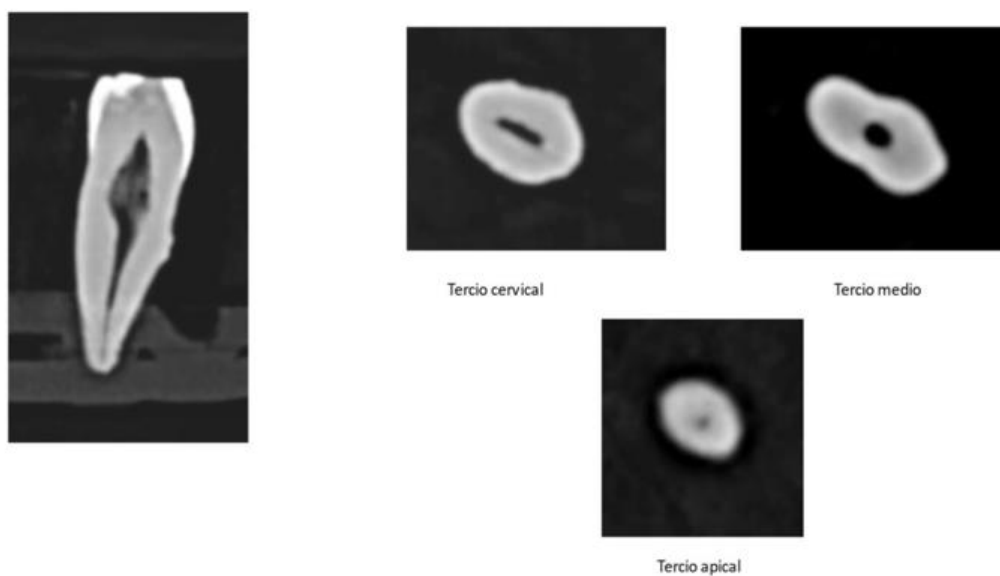


Figura 6. CBCT del diente 48. Corte longitudinal sagital. Secciones transversales de los tercios cervical, medio y apical con las mediciones del conducto en sentido BL y MD.

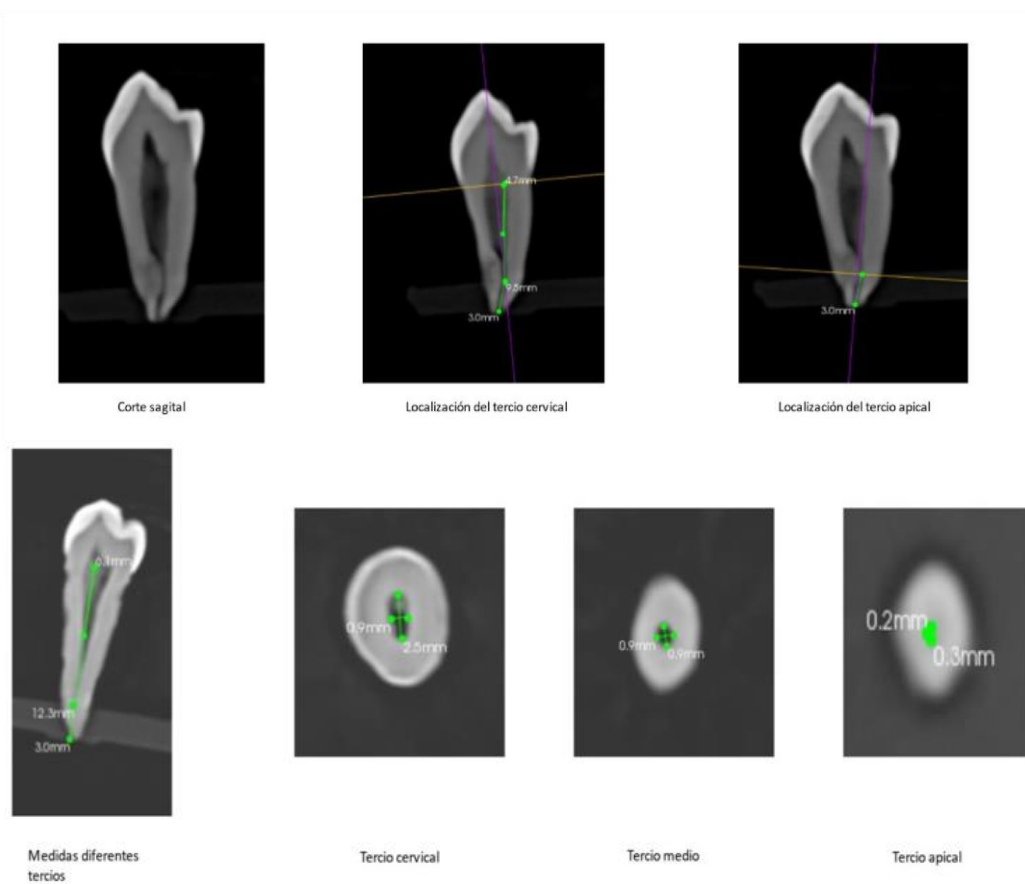


Figura 7. CBCT del diente 10. Corte longitudinal sagital. Secciones transversales de los tercios cervical, medio y apical con las mediciones del conducto en sentido BL y MD.

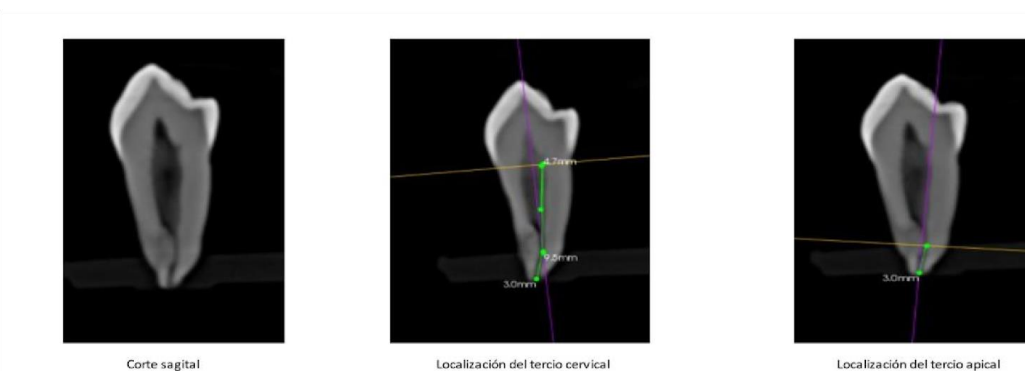


Figura 8. CBCT del diente 17. Corte longitudinal sagital. Localización de los tercios cervical y apical.

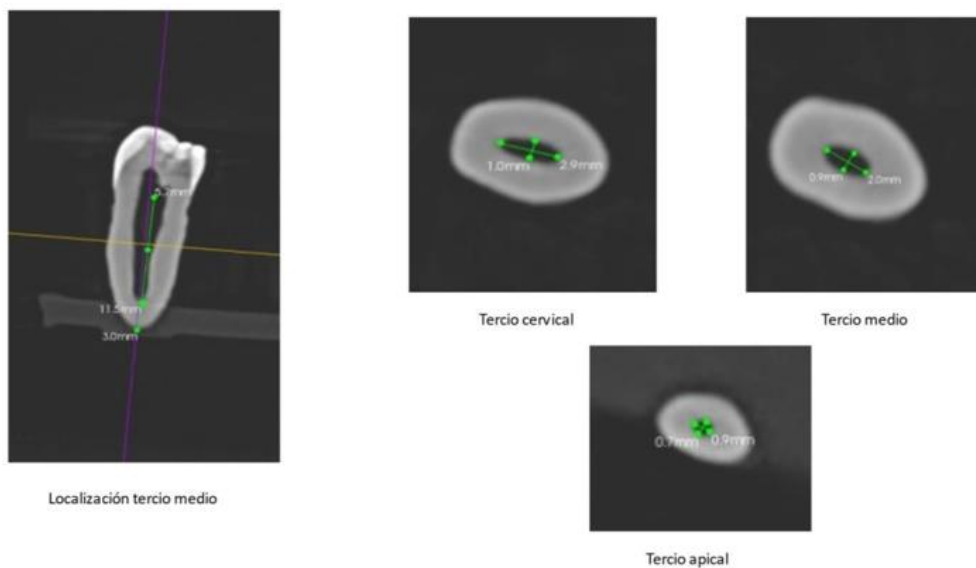


Figura 9. CBCT del diente 6. Corte longitudinal sagital. Secciones transversales de los tercios cervical, medio y apical con las mediciones del conducto en sentido BL y MD.

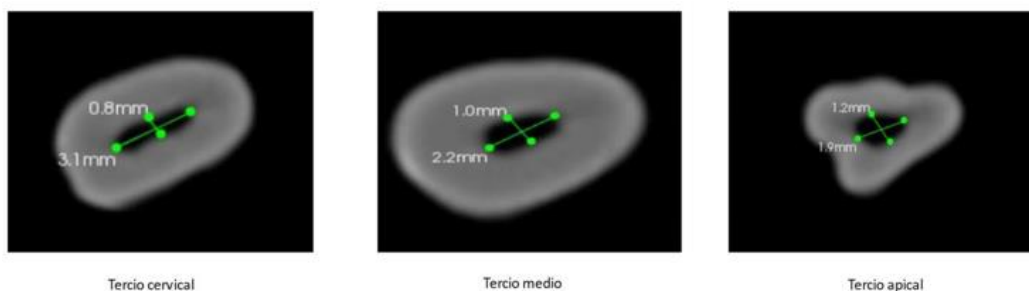


Figura 10. CBCT del diente 17. Secciones transversales de los tercios cervical, medio y apical con las mediciones del conducto en sentido BL y MD.




Figura 11. CBCT del diente 22. Secciones transversales de los tercios cervical, medio y apical con las mediciones del conducto en sentido BL y MD.

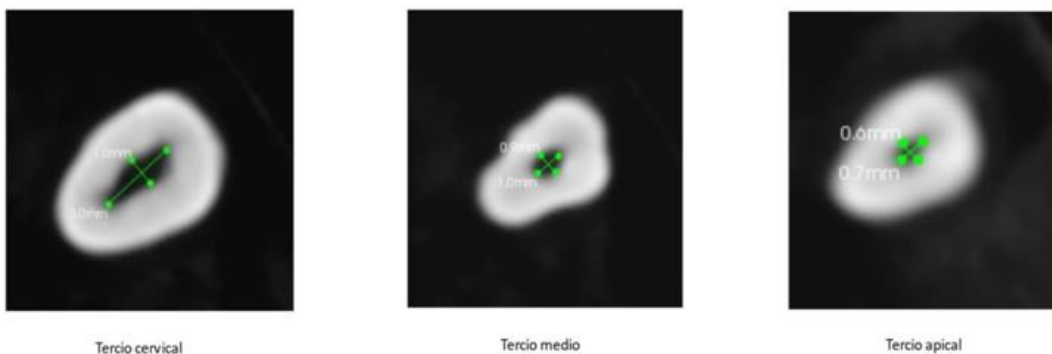


Figura 12. CBCT del diente 25. Secciones transversales de los tercios cervical, medio y apical con las mediciones del conducto en sentido BL y MD.

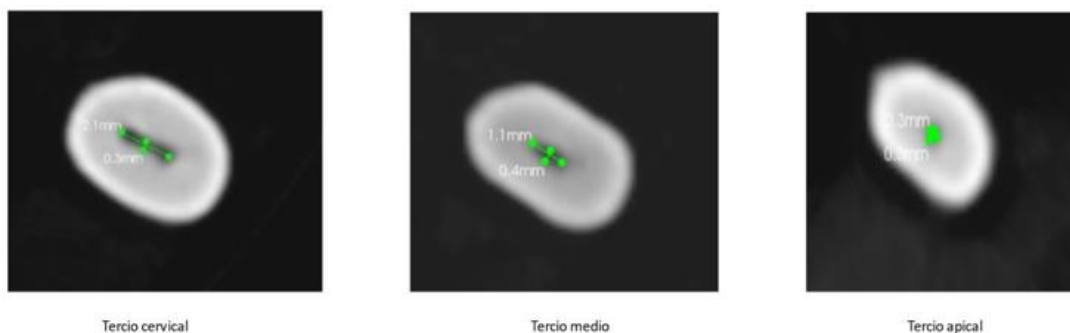


Figura 13. CBCT del diente 32. Secciones transversales de los tercios cervical, medio y apical con las mediciones del conducto en sentido BL y MD.

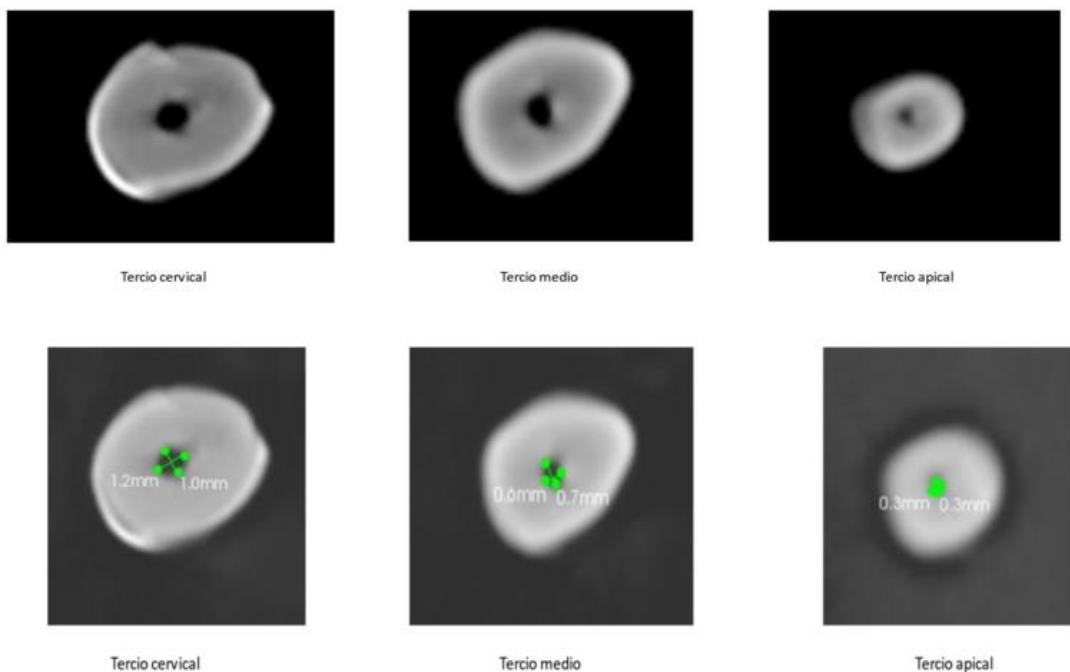


Figura 14. CBCT del diente 8. Sección transversal circular en los 3 tercios cervical, medio y apical, con las mediciones.




Figura 15. CBCT del diente 13. Secciones transversales de los tercios cervical, medio y apical con las mediciones del conducto en sentido BL y MD.

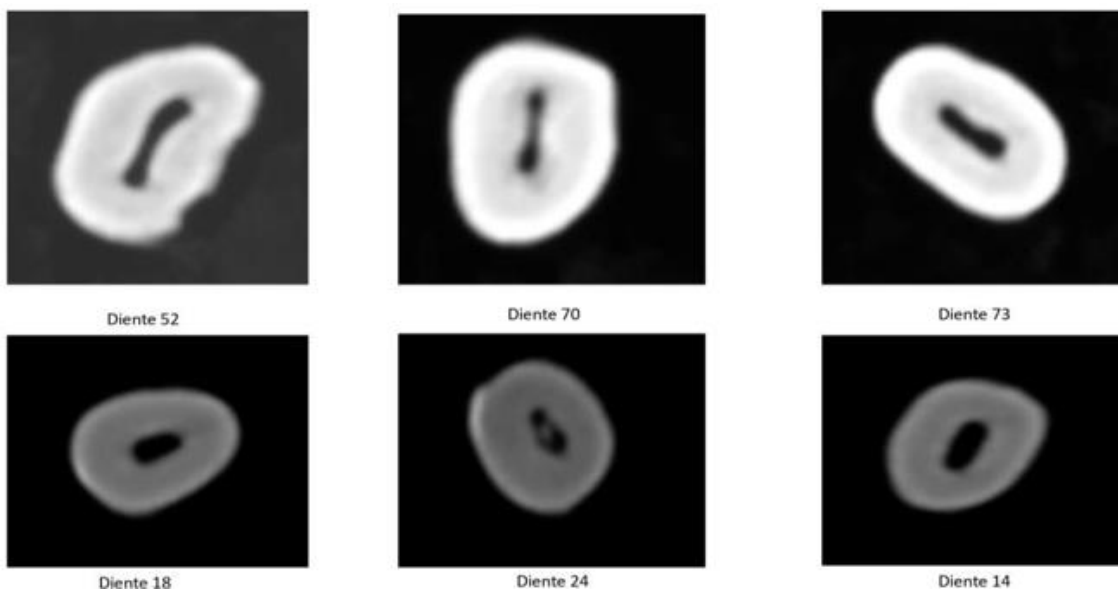


Figura 16. CBCT corte transversal del tercio cervical donde se observan diferentes morfologías.