

Hemorragia retroperitoneal espontánea: presentación de tres casos clínicos

Retroperitoneal spontaneous haemorrhage: three cases presentation

Milagros Rossi¹  Ayelen Vacirca¹, Florencia Cabrera¹, Ignacio Gutiérrez Magaldi¹.

1. Universidad Católica de Córdoba, Facultad de Ciencias de la Salud, Clínica Universitaria Reina Fabiola, Servicio de Medicina Interna

Correspondencia: Milagros Rossi. e-mail: milagros.rossi2@gmail.com

Resumen

La hemorragia retroperitoneal espontánea (HRE) es una urgencia médica poco frecuente originada por el sangrado en la cavidad retroperitoneal, no resultante de traumatismos, procedimientos quirúrgicos o maniobras iatrogénicas, sino con trastornos de la coagulación, vasculares o el sangrado espontáneo de tumores de órganos localizados en dicho espacio.

El diagnóstico puede ser difícil, especialmente en su curso clínico temprano, debido a su variada sintomatología. Por ello el retraso en el diagnóstico y su manejo adecuado suele traducirse en una elevada morbi-mortalidad.

A continuación, presentamos tres casos clínicos de hemorragia retroperitoneal espontánea en contexto de procesos infecciosos y uno secundario a sangrado tumoral espontáneo cuyo diagnóstico se confirmó mediante tomografía axial computada. Se destaca la importancia de la sospecha clínica de esta complicación a pesar de su baja incidencia, enfatizando el riesgo vital inminente que supone la misma, a la vez de la necesidad de un diagnóstico e intervención rápidos y oportunos.

Palabras claves: Hemorragia retroperitoneal espontánea; shock hipovolémico; anticoagulación; tumor renal.

Abstract

Spontaneous retroperitoneal haemorrhage (SRH) is a rare medical emergency caused by bleeding in the retroperitoneal cavity, not resulting from trauma, surgical procedures, or iatrogenic manoeuvres, but rather associated with coagulation disorders, vascular issues, or spontaneous bleeding from tumours located in that space.

Diagnosis can be challenging, especially in its early clinical course, due to its varied symptoms. Therefore, delayed diagnosis and appropriate management often lead to high morbidity and mortality.

Below, we present three clinical cases of spontaneous retroperitoneal haemorrhage in the context of infectious processes and one secondary to spontaneous tumour bleeding, which was confirmed through computed tomography. We emphasise the importance of clinical suspicion of this complication despite its low incidence, highlighting the imminent life-threatening risk it poses, as well as the need for rapid and timely diagnosis and intervention.

Keywords: Spontaneous retroperitoneal hematoma; hypovolemic shock; anticoagulation; renal tumour.

Introducción

La hemorragia retroperitoneal espontánea (HRE) es una urgencia médica poco frecuente originada por el sangrado en la cavidad retroperitoneal, no resultante de traumatismos, procedimientos quirúrgicos o maniobras iatrogénicas^{1,2}. Habitualmente se lo relaciona con trastornos de la coagulación, vasculares o el sangrado espontáneo de tumores sólidos o quísticos de órganos localizados en dicho espacio. Supone un reto diagnóstico ya que el cuadro clínico producido puede pasar desapercibido en un comienzo e incluso ser interpretado de forma errónea, así como también cabe destacar su alta tasa de mortalidad³.

El hematoma retroperitoneal espontáneo es más frecuente en hombres en la quinta década de la vida⁴. Dentro de los factores de riesgo asociados al mismo se mencionan a la diabetes mellitus, hipertensión arterial, insuficiencia renal crónica, obesidad, vasculopatías, anticoagulación o antiagregación plaquetaria⁴⁻⁶.

A continuación, los autores presentan tres casos de pacientes con hemorragia retroperitoneal espontánea en situaciones clínicas diferentes con el objetivo de destacar la importancia de la sospecha clínica a pesar de su baja incidencia, enfatizando el riesgo vital inminente que supone esta patología y la necesidad de un tratamiento rápido y oportuno.

Caso clínico 1

Paciente de género masculino de 83 años de edad, ex-tabaquista moderado, con antecedente de tumor fibroso pleural recidivante por el cual recibió tratamiento quirúrgico y quimioterápico; insuficiencia renal crónica; trombosis venosa profunda diagnosticada hace dos años y por la cual se encontraba anticoagulado con apixaban; desnutrición y tuberculosis pulmonar tratada y resuelta a los 40 años de edad.

El paciente consultó por fiebre de 48 hs de evolución asociada a tos escasamente productiva, congestión nasal, hiporexia y astenia, en ausencia de otros síntomas asociados. Al examen físico, se presentaba febril, taquicárdico, con saturación periférica de oxígeno de 90% con aire ambiente y con rales crepitantes en campo pulmonar izquierdo asociado a hipoventilación basal derecha.

En primera instancia, se realizó diagnóstico de infección por SARS-COV 2 mediante test rápido. El laboratorio evidenció: hemoglobina = 10.6 g%, hematocrito = 31.2%, leucocitos 3.5 miles/ul (neutrófilos 2.56 miles/ul/linfocitos 0,49

miles/ul), plaquetas= 125000 miles/ul, creatinina= 1.62 mg/dl, sodio= 125 mEq/l, ferritina= 2490 ng/ml, Proteína C Reactiva (PCR)= 80 mg/l. Las serologías IgM e IgG para Chlamydia Pneumoniae fueron positivas. La tomografía de tórax reveló consolidación basal posterior en lóbulo pulmonar inferior derecho con progresión de lesiones nodulares sólidas en lóbulo pulmonar inferior izquierdo. Se decide internación en sala común, se inicia tratamiento antibiótico con piperacilina - tazobactam + claritromicina asociado a suero hiperinmune por síndrome hiper-inflamatorio asociado a infección por SARS-COV 2.

Hacia el sexto día de internación, el paciente evoluciona con signos clínicos compatibles con shock hipovolémico asociado a descenso abrupto de hemoglobina en control de 2 horas (6.2 mg/dl a 5.4 mg/dl). Se solicita tomografía de abdomen y pelvis con contraste endovenoso, la cual reveló importante colección hemática retroperitoneal, en topografía del músculo psoas izquierdo y espacio pararenal posterior izquierdo (Figura 1). Se decide traslado a Unidad de Terapia Intensiva realizándose una angiografía de arteria lumbar izquierda (L2, L3) con posterior embolización endovascular de urgencia.

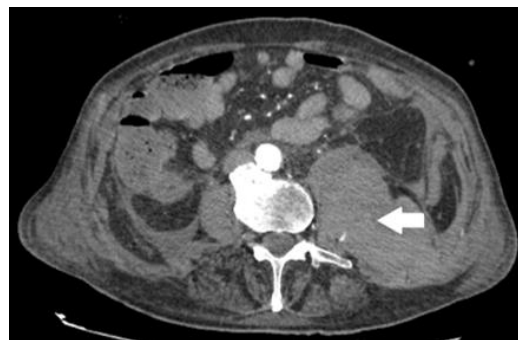

Figura 1. Tomografía axial computada de abdomen y pelvis, corte axial: se observa colección hemática retroperitoneal, en topografía del músculo psoas izquierdo y espacio pararenal posterior izquierdo.

Evoluciona con múltiples interurrencias tales como edema agudo de pulmón cardiogénico, neumonía por broncoaspiración con requerimiento de intubación orotraqueal y posterior traqueostomía, traqueobronquitis por *Serratia marcescens* y posterior colitis pseudomembranosa grave, aconteciendo el óbito del paciente tras 34 días de internación.

Ante lo expuesto en el caso clínico, se puede resumir que el paciente en cuestión presentó una patología aguda que generó un estado pro inflamatorio sistémico, como se conoce que

produce la infección por SARS-COV 2, en un contexto de edad avanzada, enfermedad renal crónica y anticoagulación.

Caso clínico 2

Paciente de género masculino, de 54 años de edad, con antecedentes de asma bronquial y tumor testicular, por el cual recibió tratamiento quirúrgico y quimioterápico; es etilista y tabaquista moderado.

Consultó por fiebre de 48 horas de evolución asociada a vómitos, dolor abdominal y lumbar de moderada intensidad. Al examen físico se evidenciaron signos de deshidratación, abdomen distendido, doloroso a la palpación profunda en flanco y fosa ilíaca derecha, con defensa peritoneal y puntos renoureterales bilaterales positivos. La analítica sanguínea mostró una hemoglobina de 16 g%, hematocrito= 45.6%, leucocitos= 17400 miles/ul (neutrófilos= 86%/linfocitos= 4%), creatinina= 4.61 mg/dl, PCR= 460 mg/l, y procalcitonina= 291.3 ng/ml, presentando en sedimento de orina completa 15-20 leucocitos/campo y visualización de gérmenes. Se decidió internación en sala común con diagnóstico presuntivo de pielonefritis complicada con insuficiencia renal aguda, por lo cual se inició tratamiento con hidratación y antibioticoterapia empírica con piperacilina - tazobactam y ciprofloxacina endovenosas luego de realizar la toma de hemocultivos y urocultivo. El paciente evolucionó con un episodio de disnea grado III-IV súbita, asociada a taquicardia, hipoperfusión periférica y anuria, por lo cual se decide el traslado a Unidad de Cuidados Intensivos bajo la sospecha de urosepsis. Bajo este contexto clínico, y habiendo constatado el desarrollo de *Escherichia coli* en urocultivo hemocultivos, se rota esquema antibiótico a piperacilina-tazobactam + levofloxacina endovenosa, con posterior cambio de ésta última a trimetoprima - sulfametoxazol según antibiograma. El paciente fue, además, sometido a tres sesiones de hemodiálisis, continuando luego con furosemida en infusión endovenosa.

Debido a la persistencia de estado febril se realizaron múltiples tomas de cultivos seriados, sin obtener nuevos aislamientos microbiológicos. Al examen físico presentaba distensión abdominal, dolor a la palpación profunda en hipogastrio y marco colónico izquierdo, con puño percusión bilateral positiva. Una nueva analítica sanguínea mostró los siguientes resultados:

hemoglobina= 7.7 mg/dl, hematocrito= 22.1%, leucocitos 11500

(neutrófilos=78%/linfocitos=10%), PCR= 126 mg/l, creatinina= 5.08 mg/dl.

Una tomografía axial de abdomen y pelvis mostró una imagen compatible con hematoma de 3 cm x 4 cm en polo superior renal izquierdo (Figura 2); y seguidamente una resonancia magnética de abdomen y pelvis con angiografía mostró una colección en polo superior de riñón izquierdo que impresionaba un absceso con centro hemático que drenaba en dirección al músculo psoas-ilíaco, asociado a reacción inflamatoria y enrarecimiento de la grasa. Se realiza punción de material de características hemáticas, 5 cc aproximadamente, con posterior cultivo de dicha colección, sin obtenerse aislamiento de gérmenes, por lo cual se ajusta antibioticoterapia empírica con ampicilina-sulbactam y se optimizan medidas de soporte.

Debido a evolución favorable con mejoría progresiva del síndrome febril, estabilidad hemodinámica y evidencia de reducción de tamaño de la lesión por tomografía control, asociado a un marcado descenso de parámetros inflamatorios en analítica sanguínea, el paciente fue dado de alta.

En relación a lo descrito en el caso clínico número 2 se destaca, nuevamente, la presencia de un estado inflamatorio sistémico en este caso mediado por la sepsis secundaria a pielonefritis aguda, sin antecedentes personales de relevancia para aumentar el riesgo de hemorragia retroperitoneal espontánea.

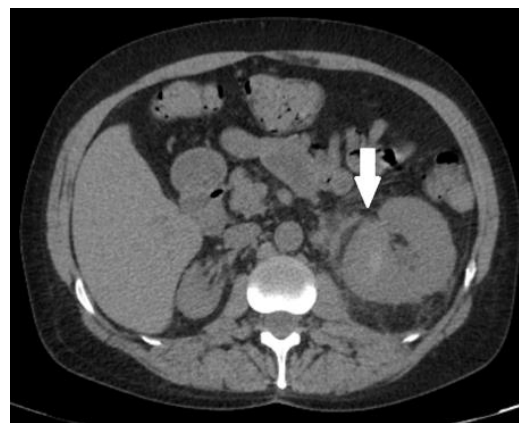


Figura 2. Tomografía axial computada de abdomen y pelvis, corte axial: se observa hematoma en polo superior renal izquierdo, de 3 cm por 4 cm.

Caso clínico 3

Paciente de género femenino de 40 años con antecedentes personales de síndrome anémico secundario a sangrado uterino abundante, trastornos varicosos en miembros inferiores y dolor abdominal en seguimiento por

gastroenterología y bajo tratamiento con pantoprazol de forma diaria.

Consultó por dolor abdominal localizado en flanco izquierdo, intensidad severa, sin otros síntomas asociados. Al interrogatorio refirió que se encontraba en plan de nefrectomía parcial izquierda por angiomiolipoma hallado en ecografía y tomografía axial computada de abdomen y pelvis.

Al examen físico se encontraba hemodinámicamente estable, con dolor a la palpación en flanco izquierdo con defensa, reacción peritoneal y puño percusión izquierda positiva, siendo el resto de características normales.

Se realizó vía periférica y analgesia con ketorolac y dexametasona sin respuesta; se solicitó laboratorio que evidenció: hemoglobina= 9.4 mg/dl, VCM= 74 y HCM= 22.9, pH 7.23, pCO₂ 61.6 mmhg, bicarbonato 25.5 y ácido láctico 4.1, con resto de analítica normal, y nueva tomografía de abdomen y pelvis con contraste endovenoso donde se evidenció angiomiolipoma izquierdo conocido complicado con sangrado activo e importante hematoma en espacio pararenal posterior, con un volumen aproximado de 250 cc (Figura 3). Por dichos hallazgos se dió aviso al servicio de Urología, quien decide conducta quirúrgica de urgencia, con requerimiento de 2 unidades de glóbulos rojos sedimentados y 3 unidades de plasma fresco congelado. Se realizó nefrectomía izquierda bajo anestesia total, con un tiempo quirúrgico de 151 minutos en total, emergiendo complejizada con drenaje de lecho quirúrgico y sonda vesical. Evolucionó de forma favorable y con adecuado manejo del dolor con goteo de fentanilo, cursando postquirúrgico inmediato en Unidad de Terapia Intensiva y luego en sala común donde se descomplejizó de forma paulatina. Se otorgó alta institucional al quinto día de internación por buena evolución y estabilidad hemodinámica.

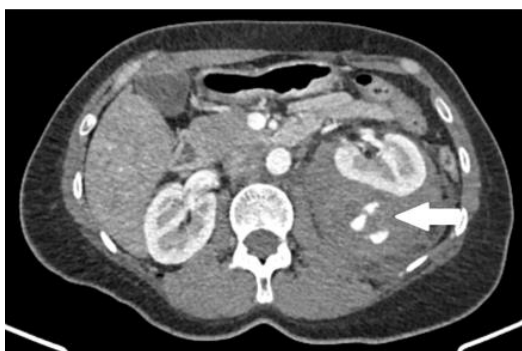

Figura 3. Tomografía de abdomen y pelvis con contraste endovenoso: angiomiolipoma izquierdo conocido complicado con sangrado activo e

importante hematoma en espacio pararenal posterior, con un volumen aproximado de 250 cc.

Cabe destacar en este último caso que, a diferencia de los dos presentados previamente, no cuenta con inflamación sistémica ni requerimiento de anticoagulación, sino que se relaciona con la presencia de un tumor con alto riesgo de sangrado espontáneo como lo es el angiomiolipoma renal.

Discusión

La hemorragia retroperitoneal espontánea es una entidad médica infrecuente, como se evidencia en el estudio retrospectivo realizado por Gimeno Argente y col. en España², que requiere de su reconocimiento para poder ser estimada como posible diagnóstico diferencial ante cuadros inespecíficos de dolor abdominal súbito y deterioro del estado general asociado a shock hipovolémico.

Para aumentar la sospecha diagnóstica es importante tener en cuenta que puede presentarse en personas de cualquier rango etario, aunque es más frecuente en pacientes con múltiples comorbilidades asociadas², como generalmente se da en el caso de los ancianos, y como ocurre en el caso de nuestro primer paciente.

La etiología de la enfermedad aún no está clara. Dentro de los factores de riesgo a considerar no podemos dejar de destacar su relación con los tratamientos anticoagulantes y antiplaquetarios⁸⁻¹¹, así como también su asociación con las enfermedades crónicas que conducen a estados pro-inflamatorios sistémicos, tales como diabetes mellitus, hipertensión arterial sistémica, enfermedad renal crónica, vasculitis, entre otras¹². También se ha descrito su relación con condiciones agudas que favorezcan dicho estado de hiper-inflamación, tales como algunos casos de pacientes con neumonía bilateral por COVID-19 con requerimiento de internación en unidades críticas por tiempos prolongados¹³.

Las manifestaciones clínicas de la hemorragia retroperitoneal espontánea dependen de la intensidad y duración del sangrado. Las más frecuentes abarcan el dolor abdominal, lumbar y en la articulación coxofemoral³, así como también malestar general y náuseas, a menudo derivando en el diagnóstico presuntivo de cólico renoureteral e incluso absceso renal⁴. En esta patología ha sido descrita la tríada de Lenk⁵ que se manifiesta con dolor lumbar intenso, signos y síntomas de shock hipovolémico y masa palpable en flanco, presentándose en el 20-30% de los pacientes con diagnóstico de hemorragia retroperitoneal espontánea. Cuando la

hemorragia retroperitoneal persiste, la presión abdominal aumenta provocando distensión abdominal grave, anemia y síndrome compartimental abdominal. Por otro lado, también puede presentarse como una reagudización de patologías de base como la enfermedad renal o la insuficiencia cardíaca crónicas. Se ha descrito un caso en el que la estabilización de la insuficiencia cardíaca descompensada puede llevar a cambios en la presión a nivel del lecho vascular renal, en presencia de tejido debilitado, que puede promover el sangrado espontáneo¹².

El método diagnóstico de elección es la tomografía computada de abdomen y pelvis con contraste endovenoso para aportar datos a favor o en contra de la HRE como diagnóstico presuntivo, siendo necesario luego de su evidencia discutir de forma interdisciplinaria el abordaje intervencionista a seguir de acuerdo a la estabilidad hemodinámica que presente el paciente¹¹⁻¹³. El tratamiento de la HRE dependerá fundamentalmente de la situación hemodinámica del paciente y la etiología del sangrado. La terapia incluye la identificación temprana de pacientes con riesgo de shock hipovolémico, la suspensión temporal de anticoagulantes, la transfusión de hemoderivados y la reposición de volumen, así como los procedimientos invasivos tales como la embolización angiográfica, el drenaje percutáneo o la cirugía⁹⁻¹¹.

En referencia a la mortalidad que presenta esta entidad podemos inferir que se relaciona con la inestabilidad hemodinámica propiciada por el sangrado espontáneo, su rapidez en el diagnóstico y tratamiento, y las comorbilidades que pueda presentar el paciente, siendo más frecuente en aquellos de edad avanzada con múltiples enfermedades crónicas.

Es crucial enfatizar que en dos de los tres casos presentados se encontró una respuesta inflamatoria sistémica propiciada por infecciones y en el restante la presencia de un tumor que tiene alta tendencia al sangrado, por lo que es importante mantener la sospecha en aquellos pacientes que cursan cuadros clínicos con dichas características, y ante la aparición de inestabilidad hemodinámica, sobre todo.

Por lo expresado previamente, luego de evaluar el análisis realizado por Zhang et al.⁴ sobre dicho tema y siendo baja la incidencia de la misma pero con consecuencias hemodinámicas importantes, se sugiere entonces mantener a la HRE como un diagnóstico diferencial probable en aquellos pacientes adultos con patologías crónicas proinflamatorias, que se encuentren recibiendo anticoagulantes de forma terapéutica o profiláctica, que se presenten con disminución

inexplicable de hemoglobina y un rápido deterioro clínico, destacando la importancia de un diagnóstico precoz en una patología con alta tasa de mortalidad.

Aspectos éticos

Este reporte de casos se realizó según las normas que regulan la investigación, como lo son Declaración de Helsinki y Buenas Prácticas Clínicas de AMMAT, la ley de la provincia de Córdoba número 9694 y la ley nacional Argentina de protección de datos personales número 25326. De acuerdo con la categoría de la OMS es un estudio de riesgo mínimo.

Bibliografía

1. Rosen M, Haskins I. Spontaneous retroperitoneal hematoma and rectus sheath hematoma. In: UpToDate, Berman R, UpToDate, Waltham, MA. (Accessed on August 2 2022.)
2. Gimeno Argente V, Bosquet Sanz M, Ramírez Backhaus M, Trassierra Villa M, Arlandis Guzmán S, Jiménez Cruz JF. Hemorragia retroperitoneal espontánea: nuestra experiencia en los últimos 10 años. *Actas Urol Esp* [Internet]. 2007 mayo [citado 2022 Ago 02]; 31(5): 521-527. Disponible en: http://scielo.isciii.es/scielo.php?script=sci_arttext&pid=S0210-48062007000500012&lng=es
3. Sunga KL, Bellolio MF, Gilmore RM, Cabrera D. Spontaneous Retroperitoneal Hematoma: Etiology, Characteristics, Management, and Outcome. *The Journal of Emergency Medicine*. Septiembre 2012. [Consultado 2 agosto 2022]; 43:157-161. Disponible en: [https://www.jem-journal.com/article/S0736-4679\(11\)00626-3/fulltext](https://www.jem-journal.com/article/S0736-4679(11)00626-3/fulltext)
4. Zhang JQ, Fielding JR, Zou KH. Etiology of spontaneous perirenal hemorrhage: A meta-analysis. *Journal of Urology*. 2002;167(4 D):1593-1596. doi: 10.1016/s0022-5347(05)65160-9. Disponible en: <https://pubmed.ncbi.nlm.nih.gov/11912370/>

5. Sierra-Díaz E, Belmonte-Hernández MV, Villanueva-Pérez MA, García-Gutiérrez M. Hemorragia retroperitoneal espontánea no traumática: efecto del diagnóstico preciso y oportuno. *Cirugía y Cirujanos* [Internet] [Consultado 2 agosto 2022]. 2015;83(3):206-210. Recuperado de: <https://www.redalyc.org/articulo.oa?id=66242705006>
6. Kamal Kant Sahu, Ajay Kumar Mishra, Amos Lal, Susan V. George & Ahmad Daniyal Siddiqui. 2020. Clinical spectrum, risk factors, management and outcome of patients with retroperitoneal hematoma: a retrospective analysis of 3-year experience, *Expert Review of Hematology*, [Consultado 2 agosto 2022] 13:5, 545-555, DOI: 10.1080/17474086.2020.1733963
7. Cornelio Rodríguez Georgina, Palafox Campa Heli, Portillo Romero Alejandra, Villena López Elba, et al. Hemorragia retroperitoneal espontánea. *Acta méd. Grupo Ángeles* [revista en Internet]. 2018 jun [citado 2022 Ago 02]; 16(2): 168-169. Disponible en: http://www.scielo.org.mx/scielo.php?script=sci_arttext&pid=S1870-72032018000200168&lng=es
8. Alvarez Z C, Cerda C C, Jadue T A, Rojas R F, et al. Hematoma retroperitoneal espontáneo: Caso clínico. *Rev. méd. Chile* [Internet]. 2007 Ago [citado 2022 Ago 02]; 135(8):1044-1047. <http://dx.doi.org/10.4067/S0034-98872007000800013>. Disponible en: <http://www.scielo.cl/scielo.php?>
9. Oh TH, Jung H, Lee Y. Enoxaparin related spontaneous fatal retroperitoneal hemorrhage in a patient with atrial fibrillation. *Rev Cardiovasc Med.* 2020 Sep [Consultado 2 agosto 2022]; 30;21(3):469-471. doi: 10.31083/j.rcm.2020.03.153. PMID: 33070550. Disponible en: <https://pubmed.ncbi.nlm.nih.gov/33070550/>
10. Kotb A, Ismail A, Elmansy H, Prowse O, Shahrour W. Spontaneous Retroperitoneal Hemorrhage in a Patient with Acquired Cystic Kidney Disease. *J Kidney Cancer VHL.* 2020 [Consultado 2 agosto 2022] Apr 16; 7(1):1-4. doi: 10.15586/jkcvhl.2020.123. PMID: 32494565; Disponible en: <https://pubmed.ncbi.nlm.nih.gov/32494565/>
11. Dolapsakis C, Giannopoulou V, Grivakou E. Spontaneous Retroperitoneal Hemorrhage. *J Emerg Med.* 2019 Jun; 56(6):713-714. doi: 10.1016/j.jemermed.2019.01.037. [Consultado 2 agosto 2022]. Disponible en: <https://pubmed.ncbi.nlm.nih.gov/30879846/>
12. Han RD, Yan XX. A case report on spontaneous retroperitoneal hemorrhage. *Chin Med J (Engl).* 2020 Dec 2; 134(14):1750-1752. doi: 10.1097/CM9.0000000000001278. PMID: 33273372; [Consultado 2 agosto 2022]. Disponible en: <https://pubmed.ncbi.nlm.nih.gov/33273372/>
13. Perfecto A, Villalabeitia I, Sendino P, Sarriugarte A. Spontaneous retroperitoneal hematoma in critical patients with bilateral SARS-CoV-2 pneumonia. *Cir Esp (Engl Ed).* 2021 Jul 9; [Consultado 2 agosto 2022]. S0009-739X(21)00225-6. English, Spanish. doi: 10.1016/j.ciresp.2021.06.011. PMID: 34373010. Disponible en: <https://www.sciencedirect.com/science/article/pii/S0009739X21002256?via%3Dihub>

