


## Fascitis necrotizante, cuando el tiempo vale oro

### Necrotizing fasciitis, when time is gold

Paula Belén Lozano<sup>1</sup>  Sofía Carla Juárez<sup>1</sup>, Ana Luisa Gallmann<sup>1</sup>, Julieta Roxana Brusa<sup>1</sup>, María Susana Gómez Zanni<sup>1</sup>, Marina Teresita Bottiglieri<sup>2</sup>, Mariana Beatriz Papa<sup>1</sup>.

1.Universidad Católica de Córdoba, Facultad de Ciencias de la Salud, Clínica Universitaria Reina Fabiola, Servicio de Dermatología

2.Universidad Católica de Córdoba, Facultad de Ciencias de la Salud, Clínica Universitaria Reina Fabiola, Servicio de Microbiología.

Correspondencia: Paula Belén Lozano; email: paula\_lozano@hotmail.com

### Resumen

La Fascitis Necrotizante es una infección de partes blandas que puede provocar una rápida destrucción del tejido afectado con necrosis y sepsis grave, potencialmente mortal. Los factores predisponentes son diabetes, neoplasias, alcoholismo, enfermedad hepática y renal crónica, entre otras. Es una urgencia médica que requiere un tratamiento quirúrgico precoz, y terapia antibiótica endovenosa de amplio espectro con el fin de disminuir la tasa de mortalidad. Presentamos el caso de un paciente con antecedente de linfoma T hepático que presentó fascitis necrotizante en el miembro inferior izquierdo secundario a *Bacillus Cereus*.

**Palabras claves:** Fascitis necrotizante. Linfoma T hepático. Inmunosupresión.

### Abstract

Necrotizing fasciitis is a necrotizing soft tissue infection that can cause rapid local tissue destruction, necrosis and life-threatening severe sepsis. Predisposing conditions for necrotizing fasciitis include diabetes, malignancy, alcohol abuse, and chronic liver, kidney diseases, among other. This disorder is a medical emergency that requires early surgical treatment and intravenous antibiotic therapy in order to reduce the mortality rate. We present the case of a patient with a history of hepatic T lymphoma who presented necrotizing fasciitis in the left lower limb secondary to *Bacillus Cereus*.

**Keywords:** Necrotizing fasciitis. Hepatic T cell lymphoma. Immunosuppression.

### Caso clínico

Paciente de género masculino, 77 años de edad, con antecedentes personales patológicos de hipertensión arterial, ex tabaquista severo y linfoma hepático de reciente diagnóstico, en tratamiento quimioterapéutico con CHOP (ciclofosfamida, doxorubicina, vincristina, prednisona) y valsartán 160 mg día. El paciente fue derivado por el Servicio de emergencia con diagnóstico de celulitis en miembro inferior

izquierdo. Ingresó a Guardia Central hemodinámicamente inestable, con signos de hipoperfusión periférica y depresión del sensorio. Al examen físico dermatológico se observó una placa infiltrada, violácea, con halo eritematoso, caliente y flictenas hemáticas, dolorosas a la palpación, sin crépitos y edema con signo de Godet positivo que comprometía todo el miembro (Figura 1). Evolucionó de

manera aguda, tórpida, con progresión de las lesiones cutáneas, así como el estado general del paciente, objetivándose en el lapso de una hora compromiso del miembro inferior izquierdo con extensión a región genital, perineal y miembro inferior contralateral. Se asoció a necrosis extensa con formación de ampollas hemorrágicas superficiales que se erosionaban con facilidad, sangrando espontáneamente (Figura 2, 3 y 4). A la anamnesis indirecta el familiar refirió que la lesión inicio con una mácula eritematosa, con signos de flogosis de bordes definidos, de 5 cm de diámetro localizada en cara interna de muslo izquierdo, asociado a fiebre de cinco horas de evolución.

Ante el diagnóstico presuntivo de shock séptico secundario a fascitis necrotizante se solicitó laboratorio, ecografía de partes blandas, hemocultivos y cultivo microbiológico del contenido ampollar. En el laboratorio se objetivó pancitopenia, alteración función renal y del hepatograma, elevación de reactantes de fase aguda y de creatinfosfoquinasa, y la ecografía fue compatible con fascitis necrotizante. Se inició tratamiento empírico antibiótico de amplio espectro con vancomicina (dosis de carga 30 mg/kg y mantenimiento 15 mg/kg), piperacilina tazobactam (4.5 gr) y clindamicina (600 mg) asociado a fluidoterapia. En manejo interdisciplinario conjuntamente con los Servicios de Cirugía General, Traumatología, Infectología, Anestesiología y Dermatología, se decidió intervención quirúrgica de emergencia. Minutos previos al acto quirúrgico el paciente presentó paro cardiorespiratorio sin respuesta a maniobras de reanimación con posterior óbito. A las 72 hs de lo sucedido se obtuvo el resultado de los cultivos bacteriológicos de sangre periférica, siendo estos negativos, y del contenido de las ampollas hemorrágicas que informaron desarrollo de "Bacillus Cereus".

## Discusión

La fascitis necrotizante (FN) fue descrita por primera vez por Wilson en 1952; se define como una infección grave, rápidamente progresiva que afecta la fascia muscular y el tejido celular subcutáneo, generando una necrosis extensa, así como toxicidad sistémica por lo que se asocia a una elevada mortalidad y pone la vida en peligro si no se reconoce en forma precoz. En cuanto a la patogenia se produce una trombosis de la microcirculación subcutánea, isquemia con destrucción y licuefacción de la grasa y proliferación bacteriana<sup>1-3</sup>. Los factores predisponentes pueden ser locales y/o generales e incluyen venopunción, traumatismos

penetrantes, procedimientos quirúrgicos, edades extremas, arteriopatía periférica, inmunosupresión, corticoterapia, neoplasias, diabetes y alcoholismo<sup>4,5</sup>.

Existen dos entidades diagnósticas en función del agente etiológico: la FN tipo 1, infección polimicrobiana (organismos anaeróbicos y aeróbicos) que se produce en pacientes con comorbilidades previas como diabetes o cirugía reciente. En cambio, la FN tipo 2, es monomicrobiana, producida fundamentalmente por estreptococos beta-hemolíticos del grupo A, y menos frecuentemente por otras especies, como *Staphylococcus aureus*; ésta ocurre independientemente de los factores del riesgo del paciente<sup>5</sup>. El *Bacillus Cereus* es un bacilo Gram-positivo, considerado por muchos años como contaminante, pero hoy se sabe que es causante de fascitis necrotizante en pacientes con inmunosupresión<sup>6,7</sup>.

En cuanto a las manifestaciones clínicas, su inicio es similar al de la celulitis infecciosa; los síntomas incluyen fiebre, dolor, edema y eritema en la zona cutánea afectada. Las manifestaciones cardinales de la fascitis necrotizante son el dolor intenso desproporcionado al hallazgo clínico local, ampollas hemorrágicas y/o anomalías en los signos vitales<sup>5</sup>.

Si bien el diagnóstico es fundamentalmente clínico, se requiere una alta sospecha clínica que conjuntamente con los estudios complementarios pueden orientar al diagnóstico de FN. En el laboratorio se puede objetivar elevación de reactantes de fase aguda, alteración del hepatograma, de la función renal y del coagulograma, así como aumento de la creatinfosfoquinasa sérica. Se debe realizar hemocultivos e idealmente obtener tejido en el procedimiento quirúrgico de la zona periférica a la necrosis, para su estudio microbiológico, que es fundamental para determinar el germen causante y dirigir el tratamiento antibiótico. El material de las flictenas o de la superficie cutánea es poco rentable. En cuanto a estudios de diagnóstico por imagen, la tomografía computarizada es el estudio de elección ya que permite identificar un engrosamiento y edema de la fascia profunda y presencia de gas en los planos fasciales. La ecografía y la radiología simple son de menor utilidad, pero podrían utilizarse si el paciente presentara descompensación hemodinámica con imposibilidad de movilización<sup>8-12</sup>.

Entre los diagnósticos diferenciales, deben incluirse en fases iniciales la celulitis y en fases avanzadas la celulitis necrotizante, pio miositis y gangrena gaseosa producida por *Clostridium*; ésta última a menudo ocurre después de

untraumatismo en pacientes sin enfermedad subyacente y el sitio primario de infección es el músculo. Por el contrario, la infección de piel y de partes blandas por *B. cereus* ocurre en pacientes inmunocomprometidos provocando un cuadro clínico de sepsis, y la infección a menudo se desarrolla desde el subcutáneo hasta los músculos (presentando características de celulitis necrotizante). Estos se consideran puntos de diferenciales entre los dos gérmenes. Además, en la mayoría de los casos producido por *Clostridium* existe bacteriemia, a diferencia de lo que ocurre con *Bacillus cereus*<sup>8</sup>.

El tratamiento de la FN es quirúrgico y debe instaurarse en forma inmediata, además debe asociarse a soporte hemodinámico y antibióticoterapia endovenosa de alto espectro. El esquema antibiótico debe basarse en la sospecha clínica y considerando las resistencias de nuestro medio. Para pacientes con neutropenia e infección de tejidos blandos, se recomienda la utilización de vancomicina más antibióticos antipseudomonas como cefepima, carbapenem o piperacilina-tazobactam y lincosamidas por su efecto inmunomodulador y antitoxinas (clindamicina)<sup>5, 9, 10</sup>.

A pesar de los avances en cuanto al tratamiento médico y quirúrgico; el pronóstico sigue siendo pobre asociado a tasas de mortalidad, superiores al 30%. Las complicaciones pueden ser fallo multiorgánico, shock séptico, pérdida de la extremidad afectada y muerte. El mal pronóstico se asocia con ciertas cepas de estreptococos, edad avanzada, diabetes no controlada, estado de inmunosupresión y tratamiento quirúrgico tardío<sup>6,13,14</sup>.

Puesto que es una entidad poco frecuente, pero altamente mortal, destacamos la importancia que como médicos dermatólogos debemos sospechar esta condición ya que, realizar un diagnóstico precoz, permitirá ofrecer una intervención quirúrgica agresiva e inmediata, así como un tratamiento médico, multidisciplinario y oportuno, los cuales son esenciales para reducir mortalidad.

## Bibliografía

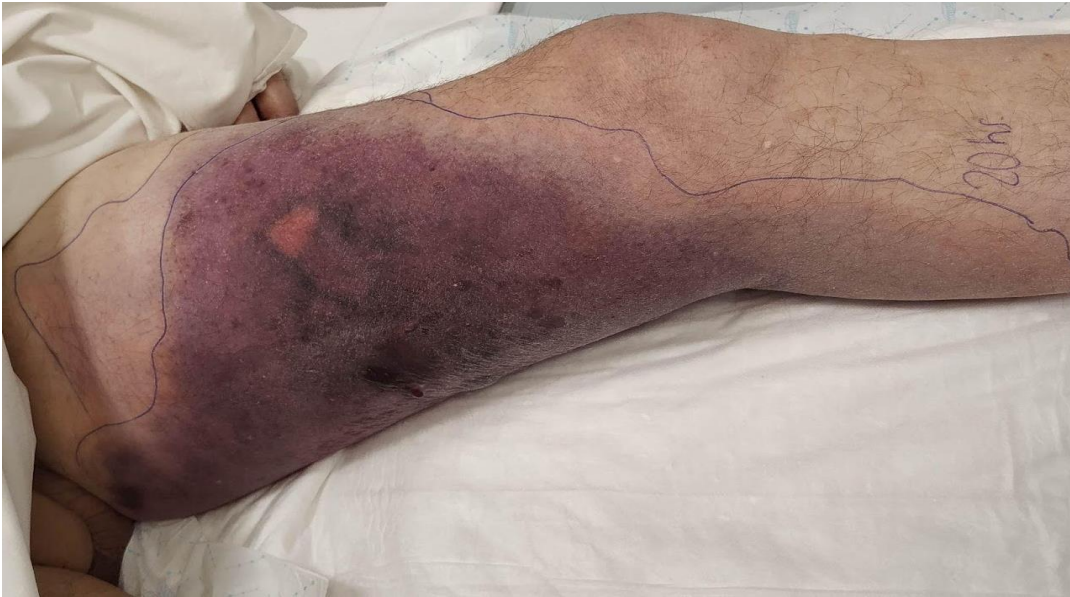1. Bologna J, Schaffer J, Cerroni L. *Dermatología* 4ta Edición. Elsevier España. 2018.
2. Mendoza, C., Salvo, S., Luque, P., Condado, H et al. Fascitis necrotizante y síndrome del shock tóxico por *Streptococcus pyogenes* tras inyección intramuscular. 2019. *Rev Esp Quimioter* 2019;32(5): 473-474
3. López-Aparicio E, Gómez-Arcila V, Carmona-Meza Z. Fascitis Necrotizante de origen dental: Reporte de Caso. 2017. *Rev. CES Odont*; 30(1): 68-74.
4. Patel V, Ali R, Palacio S, Byrnes J et al. A Case of Necrotizing Fasciitis from *C. Septicum* in A Neutropenic Patient Undergoing Chemotherapy for Angioimmunoblastic T-Cell Lymphoma. 2018. *Res Rev Clin Oncol Hematol*: RRCOH-102.
5. Shimizu T, Tokuda T. Necrotizing Fasciitis. 2010. *Inter Med* 49: 1051-1057.
6. Wallace HA, Perera TB. Necrotizing Fasciitis. *StatPearls* [Internet]. Treasure Island (FL): StatPearls Publishing; 2022 Jan-. Disponible en: <https://www.ncbi.nlm.nih.gov/books/NBK430756/>
7. Hutchens A, Gupte A, McAuliffe P. *Bacillus cereus* necrotizing fasciitis in a patient with end-stage liver disease. 2010. *Surg Infect (Larchmt)*;11(5):469-74.
8. Sada A, Misago N. Necrotizing fasciitis and myonecrosis "synergistic necrotizing cellulitis" caused by *Bacillus cereus*. 2009. *J Dermatol*;36(7):423-6.
9. Foo R, Tung M, Poon L, Chan D Et al. Necrotizing Fasciitis in Hematological Patients: Enterobacteriaceae Predominance and Limited Utility of Laboratory Risk Indicator for Necrotizing Fasciitis Score. 2015. *Open Forum Infect Dis* Vol 2, Is 2.
10. Spiridakis, K. G., Intzepogazoglou, D. S., Flamourakis, M. E., Sfakianakis, E. et al. Necrotizing fasciitis associated with primary cutaneous B-cell lymphoma, A case report. 2017. *G Chir* Vol. 38 - n. 3 - pp. 130-134
11. Stevens DL, Bryant AE. Necrotizing Soft - tissue infections. 2017. *N Eng J Med* 377: 2253-2265.
12. B. Sarani, M. Strong, J. Pascual, C.W. Schwab. Necrotizing fasciitis: Current concepts and review of the literature. 2009. *J Am Coll Surg*, 208, pp. 279-288
13. Pérez-Sánchez, L. Martínez-Gil, P.M. Piqueras-Vidal et al. Necrotising fasciitis: Management experience over

the last two decades in our hospital.  
2021. Rev Esp Cir Ortop Traumatol.

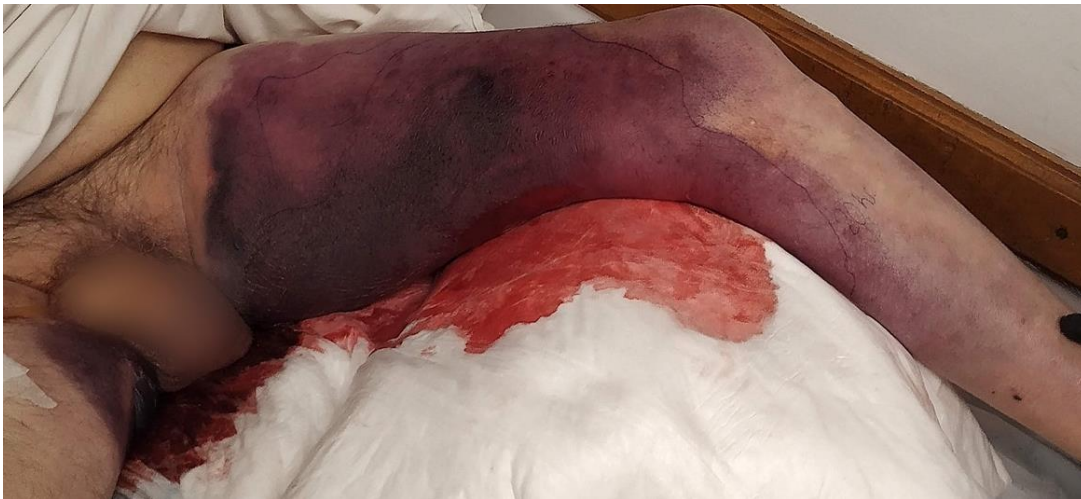14. Parra Caballero P, Perez Esteban, S, Patiño Ruiz, M, Castañeda Sanz, S et al. Actualización en fascitis necrotizante. 2012. Semin Fund Esp Reumatol; 13(2):41-48.



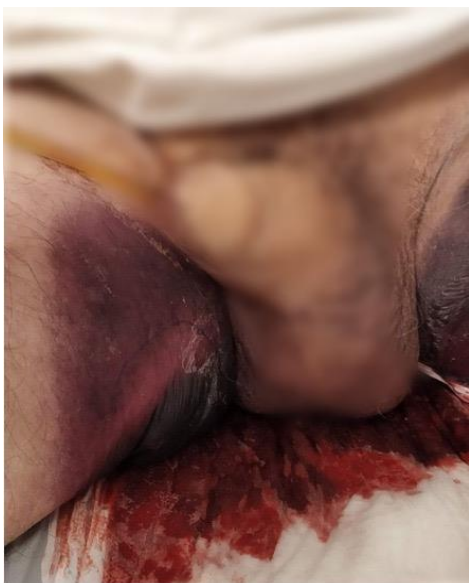## Anexos



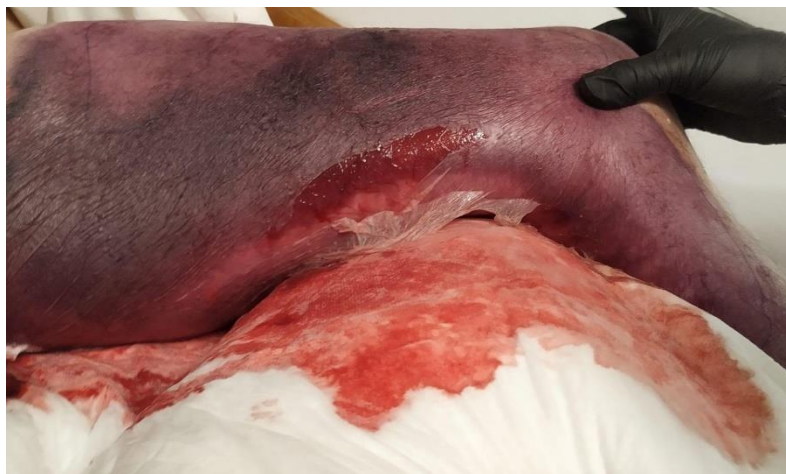**Figura 1.** Placa violácea localizada en cara interna de muslo izquierdo con bordes difusos (demarcada a las 20hs) y edema que compromete todo el miembro.



**Figura 2.** Avance de la lesión con compromiso de la totalidad del miembro, extendiéndose hacia el contralateral.



**Figura 3.** extensión hacia genitales.



**Figura 4.** Necrosis cutánea extensa y formación de flictenas hemorrágicas en zonas de apoyo.

