

## Drusen de papila. Análisis descriptivo

### Papillary drusen. Descriptive analysis

Priscila M. Viotto<sup>1</sup>, Alejandro A. González Castellanos<sup>1</sup>, Carla D. Guantay<sup>1</sup>, Alejandra B. Miranda<sup>1</sup>, Evangelina Esposito<sup>1</sup>, Julio A. Urrets Zavalía<sup>1</sup>.

1.Universidad Católica de Córdoba. Clínica Universitaria Reina Fabiola. Servicio de oftalmología.

Correspondencia: Priscilla M. Viotto, Servicio de Oftalmología. Clínica Universitaria Reina Fabiola, Jacinto Ríos 554, piso 7, Córdoba 5000, Argentina; email:

Viotto.priscila@gmail.com

### Resumen

**INTRODUCCIÓN:** Los drusen de papila son depósitos de material hialino calcificado a nivel de la cabeza del nervio óptico. Pueden ser difíciles de distinguir de la verdadera inflamación del nervio óptico y su identificación correcta es relevante debido a la morbilidad visual y sistémica que conlleva el diagnóstico de un verdadero edema de papila.

**OBJETIVO:** Describir los hallazgos clínicos en un grupo de pacientes con drusen de papila.

**MATERIAL Y MÉTODO:** Estudio descriptivo retrospectivo de 39 casos de pseudoedema de papila secundario a drusen de papila. Se recuperaron datos de la historia clínica y se analizaron características oftalmológicas y de los métodos complementarios (campo visual computarizado –CVC-, tomografía de coherencia óptica –OCT-, ecografía y neuroimágenes).

**RESULTADOS:** Se estudiaron 39 ojos. La edad promedio al diagnóstico fue de 9 años. La mayoría no reporto antecedentes patológicos ni heredofamiliares. El principal motivo de consulta fue control de rutina y el segundo fue cefalea. El 56% tenían una excelente agudeza visual, 20% buena, 2.5% regular y 5% mala agudeza visual. El 36% de los ojos fueron emétopes, 41% hipermetropes y 23% miopes. Los hallazgos más representativos en el fondo de ojos fue la sobreelevación papilar (71,8% IC95% 57,9-86), papila de bordes borrados (43% IC95% 27,4-58,5) y tortuosidad vascular (43,6% IC95% 27,4-58,5). En todos los casos la ecografía fue diagnóstica, mostrando imágenes hiperecoicas dentro del nervio óptico. En el CVC no se encontraron hallazgos relevantes.

**CONCLUSIONES:** Los drusen de papila son una alteración que puede encontrarse con frecuencia en un examen de fondo de ojo de rutina, y que un oftalmólogo debe conocer para evitar errores diagnósticos.

**Palabras claves:** Drusen, nervio óptico, papila, edema.

### Abstract

**INTRODUCTION:** Papillary drusen are deposits of calcified material at the level of the optic nerve head. It's can be difficult to distinguish from true optic nerve swelling. Its correct identification is relevant due to the visual and systemic implications of the diagnosis of true papilledema.

**OBJECTIVE:** To characterize clinically a group of patients diagnosed with papillary drusen.

**MATERIAL AND METHODS:** A retrospective descriptive study of 39 eyes with papillary pseudoedema secondary to optic nerve drusen was performed. Data from the medical history were retrieved and characteristics of the ophthalmological medical examination and complementary methods such as optical coherence tomography (OCT), computerized visual fields, and ocular ultrasound were analyzed.

**RESULTS:** 39 eyes of 20 patients with papillary drusen were studied. The average age at diagnosis was 9 years. The majority did not report pathological or heredofamilial background. The main complain consultation was

routine check out and the second was headache. The 56% had excellent visual acuity, 20% good, 2.5% regular and 5% had poor visual acuity. There were 36% emmetropic eyes, 41% hypermetropics and 23% myopia. The most representative findings in the fundus were swollen disks, appearing in (71,8% IC95% 57,9-86) of the cases, optic nerve with ill-defined and vascular tortuosity, appearing in 43,6% (IC95% 27,4-58,5) of the cases. In all cases the ultrasound was diagnostic, showing hyperechoic images within the optic nerve. No relevant findings were found at CVC.

**CONCLUSIONS:** Papillary drusen is a frequent disease that can be found in every day practice. Ophthalmologist should be aware of this to avoid misdiagnosis.

**Keywords:** Drusen, optic nerve, papilla, edema.

## Introducción

El edema de papila es un hallazgo crítico del examen oftalmológico, ya que puede ser el primer signo de una variedad de enfermedades con potencial pérdida de visión, deterioro neurológico o incluso la muerte. El edema de papila se refiere al aumento de espesor de la capa de fibras nerviosas de la retina en la cabeza del nervio óptico debido a una neuropatía óptica de variada etiología, mientras que el término papiledema se refiere al edema del disco óptico causado por la presión intracraneal elevada. Estos procesos deben diferenciarse del pseudopapiledema, donde hay una apariencia elevada en la cabeza del nervio sin edema de la capa de fibras nerviosas, ya que este tiene implicancias clínicas drásticamente diferentes. Una variedad de anomalías en el disco óptico puede crear la apariencia de pseudopapiledema, incluyendo drusen de papila, anomalías congénitas, fibras nerviosas mielinizadas, y masas tumorales peripapilares tales como hamartomas astrocíticos<sup>1</sup>.

Los drusen de papila son depósitos de material hialino calcificado entre las fibras nerviosas de la cabeza del nervio óptico. Su prevalencia varía entre el 0,4 y el 2,4%, siendo más frecuentes en mujeres y en la raza blanca, observándose una marcada tendencia familiar, y en ocasiones acompañando un síndrome genético ocular o sistémico. El mecanismo patológico de su origen es incierto, aunque se cree que está relacionado con una alteración en el metabolismo axonal y el enlentecimiento del flujo axoplásmico, probablemente vinculado a una anomalía en el desarrollo de la papila óptica<sup>2</sup>.

Su identificación correcta es relevante debido a la morbilidad visual e implicancias sistémicas que conlleva el diagnóstico de un verdadero edema de papila en comparación con el buen pronóstico de los drusen de papila.

Aunque se consideran procesos inocentes y benignos, reconocidos como parte de un examen oftalmológico de rutina, no están exentos de

complicaciones. La gran mayoría de los pacientes desarrollan defectos del campo visual en la vida adulta; la prevalencia de estos defectos campimétricos varía del 11% en una población pediátrica, al 100% en una población mayor<sup>3</sup>. Los patrones comunes de defectos de campo incluyen: escotoma arcuato nasal, defecto nasal no especificado, campo visual restringido y punto ciego ampliado<sup>2</sup>. La pérdida de la función visual se correlaciona con el volumen de drusas en la cabeza del nervio óptico y es más grave en pacientes con drusas superficiales, drusas de más de 500 micrómetros o drusas confluentes. Se han documentado otras complicaciones relacionadas a la presencia de drusen, entre las que se encuentran: hemorragias peripapilares, subretinianas y vítreas con una frecuencia del 2 al 13%, la formación de una membrana neovascular coroidea, neuropatía óptica isquémica anterior no arterítica, y oclusiones vasculares retinianas<sup>2</sup>.

En cuanto a su diagnóstico clínico, pueden ser particularmente difíciles de distinguir de la verdadera inflamación del nervio óptico en pacientes pediátricos porque los drusen generalmente se encuentran ocultos dentro del tejido del nervio óptico<sup>4</sup>, mientras que en la vida adulta se vuelven más superficiales y más fáciles de distinguir funduscópicamente.

Para llegar a un diagnóstico certero es necesario apoyarse en técnicas de imagen. La ecografía B-scan se ha considerado como el estándar de oro; sin embargo, la sensibilidad se reduce cuando los drusen no están calcificados, y presenta relativamente poca resolución. La autofluorescencia es un método útil en drusas calcificadas superficiales, pero pierde utilidad en el caso de drusas profundas. La tomografía computarizada está limitada por el grosor de los cortes, y es un método diagnóstico que expone al paciente a gran radiación ionizante. La retinofluoresceinografía (RFG) puede ser de

utilidad para el diagnóstico diferencial con el edema de papila; sin embargo, es un estudio invasivo. La tomografía de coherencia óptica (OCT) es un estudio no invasivo que brinda imágenes de alta resolución de estructuras anatómicas del ojo, permite la medición de las capas retinianas y puede ser de utilidad para distinguir los drusen profundos del edema de papila, pero a medida que aumenta la profundidad, la resolución del OCT convencional disminuye, lo que significa que las drusas más profundas a menudo están mal demarcadas. En los últimos años se han desarrollado dos nuevas tecnologías de OCT: EDI-OCT y SS-OCT con los cuales es posible visualizar estructuras más profundas que con el OCT convencional, y con ellos se logra delimitar los límites posteriores de los drusen<sup>5</sup>.

## Objetivo

Caracterizar un grupo de pacientes con diagnóstico de drusen papilares y sus características clínicas e imagenológicas.

### Objetivos Específicos:

1. Características demográficas de la muestra estudiada.

- Frecuencia de sexo femenino y masculino.
- Edad de diagnóstico.

2. Características clínicas de la muestra

- Motivo de consulta.
- Frecuencia de pacientes con antecedentes patológicos personales y los tipos.
- Frecuencia de pacientes con antecedentes oftalmológicos familiares y los tipos
- Estado refractivo.
- Agudeza visual.
- Hallazgos patológicos en el fondo de ojo.
- Hallazgos en el campo visual computarizado, ecografía, tomografía de coherencia óptica y neuroimágenes.

## Materiales y Métodos

Se realizó un estudio descriptivo retrospectivo de 20 casos de pseudoedema de papila secundario a drusen del nervio óptico diagnosticados en nuestro servicio de oftalmología. Se recuperaron datos de la historia clínica y se analizaron características del examen médico oftalmológico y de métodos complementarios como campo

visual computarizado, ecografía ocular, tomografía de coherencia óptica (OCT) y neuroimágenes (tomografía computarizada y/o resonancia magnética nuclear). Los datos se analizaron con el programa estadístico Infostat.

La agudeza visual se clasificó como excelente en quienes tuvieron una agudeza visual de 10/10, muy buena a la agudeza de 8 a 9/10, regular de 6 a 7/10 y mala de 5/10 o menor.

El estado refractivo bajo cicloplejia conseguido mediante auto-refractómetro, se evaluó como equivalente esférico y se clasificó como emetropía a un equivalente esférico de -0.50 a +0.50, y miopía e hipermetropía por debajo o por encima de esos valores, respectivamente.

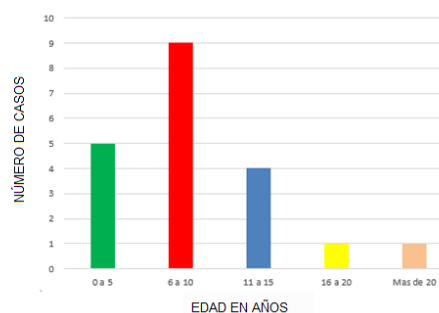
**Análisis Estadístico:** Se realizó análisis descriptivos de los datos y se expresó los resultados en porcentaje y su respectivo intervalo de confianza del 95% (IC95%)

**Aspectos éticos:** El estudio se realizó cumpliendo con la normativa de la Declaración de Helsinki, Buenas Prácticas Clínicas de ANMAT y Ley Provincial de investigación en salud N° 9694. Se asegura protección de los datos personales según la Ley 25.326. Los autores declaran no tener conflictos de intereses.

## Resultados

Se estudiaron 39 ojos de 20 pacientes con drusen de papila.

De los casos estudiados, 13 (65%) pacientes fueron de sexo femenino y 7 (35%) masculinos. La edad promedio al diagnóstico fue 9,1 años (rango= 3 a 29 años) (Figura 1).

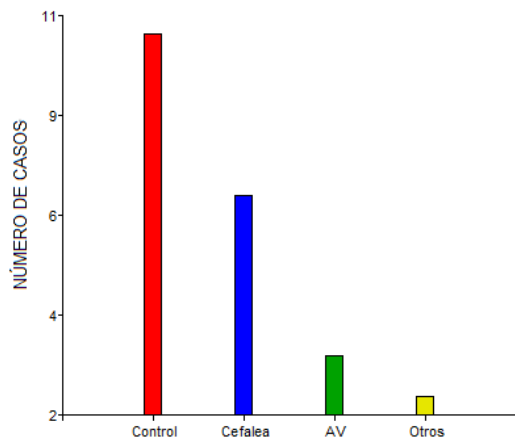


**Figura 1.** Distribución etaria al momento de diagnóstico.

En cuanto a antecedentes personales patológicos, 12 pacientes (60%) no reportaron antecedentes personales patológicos, 4 (20%) reportaron cefaleas frecuentes y 4 (20%) otras patologías (dermatomiositis, ectopia renal,

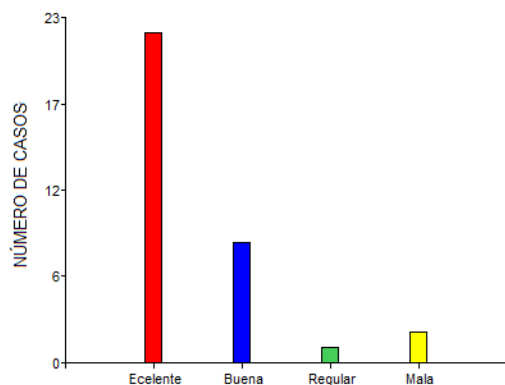
vitíligo). Un 80% de la población estudiada no tenía antecedentes familiares oftalmológicos, presentándose estos sólo en 2 pacientes, queratocono materno en uno, y estrabismo paterno en el otro.

El motivo de consulta más frecuente fue por control de rutina (espontáneo o por certificado escolar) en 10 pacientes (50%), seguido por cefalea en 7 pacientes (35%). Otros motivos de consulta fueron: disminución de la agudeza visual (5%), inflamación ocular (5%), y uno de los pacientes fue traído por sus padres buscando una segunda opinión por haber sido diagnosticado y encontrarse bajo tratamiento de hipertensión intracraneal. (Figura 2)



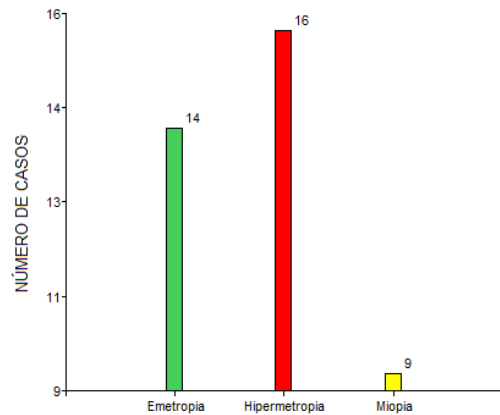
**Figura 2.** Distribución por motivo de consulta. AV: Agudeza visual.

En cuanto a la agudeza visual, 22 ojos (56.4%) tenían una excelente agudeza visual, 8 ojos (20.5%) tenían una buena agudeza visual, uno (2.5%) regular, y 2 (5%) una mala agudeza visual.



**Figura 3.** Distribución de acuerdo a la agudeza Visual. Se clasificó como excelente en quienes tuvieron una agudeza visual de 10/10, muy buena a la agudeza de 8 a 9/10, regular de 6 a 7/10 y mala de 5/10 o menor.

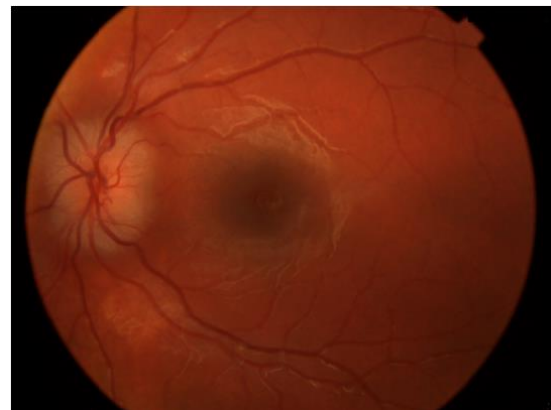El estudio refractivo (Figura 4) encontró 14 ojos (36%) emétopes, 16 (41%) hipermétropes y 9 (23%) miopes.



**Figura 4.** Distribución del estado refractivo bajo cicloplejia. Emetropía: equivalente esférico de -0.50 a +0.50; miopía e hipermetropía por debajo o por encima de esos valores respectivamente.

En el 100% de los casos, tanto la motilidad extrínseca como la intrínseca fueron normales.

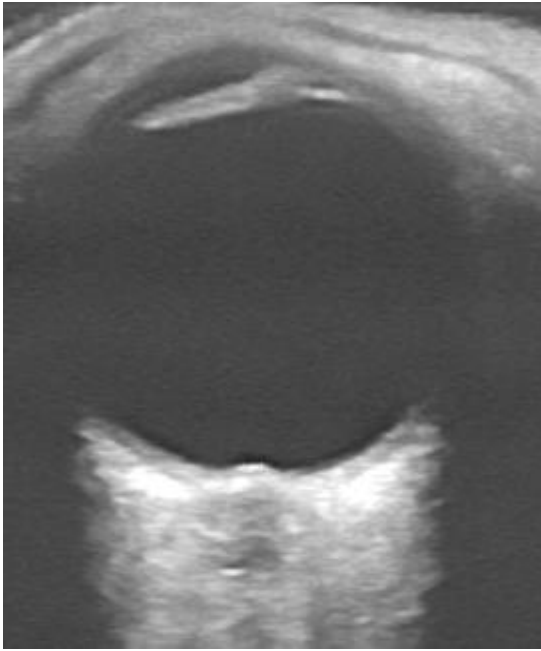
Al fondo de ojo, el hallazgo más frecuentemente observado fue la sobre elevación papilar (Figura 5), presentándose en 28 ojos (71.8% IC95% 57,8-86), seguido de borramiento de los bordes papilares y de alteraciones vasculares (representado fundamentalmente por dilatación y/o tortuosidad), ambos hallazgos presentes en 17 ojos (43.6% IC95% 27,4-58,5).



**Figura 5.** Fotografía del fondo de ojo izquierdo de un caso representativo, donde se observa sobre elevación y borramiento de los bordes papilares.

En todos los casos la ecografía fue diagnóstica, mostrando imágenes hiperecoicas dentro del nervio óptico y en la cara interna del mismo (Figura 6). En 18 casos (90%) se diagnosticaron drusen de papila bilateral, unilateral en uno, y no pudiendo recabar este dato en un caso ya que solo se encontraba la ecografía de un ojo.

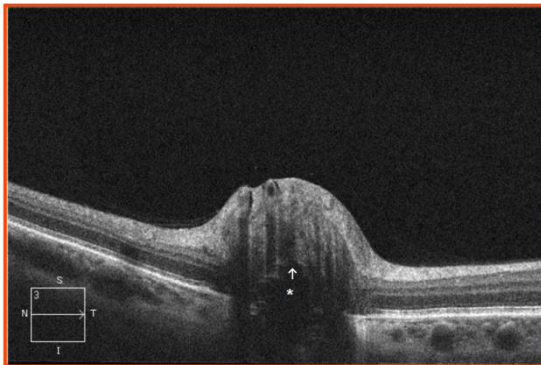




**Figura 6.** Ecografía ocular donde se observan imágenes hiperecoicas dentro del nervio óptico.

Cuatro pacientes tenían estudios de neuroimágenes (TAC o RMN), sin encontrarse alteraciones cerebrales en ninguno de ellos y mostrando depósitos calcificados localizados en la cabeza del nervio óptico.

El campo visual computarizado se realizó en 7 pacientes, de los cuales 6 fueron normales y en uno de ellos se encontró un escotoma bitemporal. En la tomografía de coherencia óptica, estudio que se pudo recabar en 7 pacientes se logra ver en 5 de ellos la sobre elevación de la papila y en 2 de ellos imágenes de baja reflectividad profundas rodeada de un borde anterior hiperreflectante. (Figura 7).



**Figura 7.** Imagen de OCT con corte a nivel papilar donde se observa imagen profunda hiporreflectante (Asterisco) delimitada por un borde anterior hiperreflectante (Flecha).

## Discusión

Según Hoover y col, en un estudio de 40 niños con drusen de nervio óptico la edad media de detección fue de 12,1 años<sup>8</sup>. En nuestro estudio la edad promedio de diagnóstico fue menor, de 9,1 años. Según Chang MY y col los drusen de papila son un hallazgo más frecuente en mujeres y en caucásicos; y pueden estar asociados a otros trastornos oculares o sistémicos como retinitis pigmentaria, pseuxantoma elástico y síndrome de Alagille<sup>2</sup>. Aunque según Duane muy rara vez se asocian a estas patologías<sup>6</sup>. En nuestro estudio encontramos una prevalencia mayor en mujeres; y no se encontró asociaciones con ninguno de los trastornos antes nombrados.

De acuerdo con los estudios de Lorentzen aproximadamente el 70% de los casos son bilaterales y generalmente asimétricos<sup>7</sup>, y según Chang MY y col son bilaterales en dos tercios de los casos<sup>2</sup>. En nuestro estudio el 90% de los casos fueron bilaterales siendo asimétricos la mayoría de ellos.

El principal motivo de consulta fue por control y el diagnóstico fue un hallazgo incidental de la consulta, lo que se corresponde con lo encontrado en varios estudios. El segundo motivo más frecuente de consulta fue por cefaleas siendo que no hay en la literatura asociación fisiopatológica entre la misma y los drusen del nervio óptico. Según Glatstein M y col en un estudio retrospectivo de 300 niños que consultaron a la guardia pediátrica por cefaleas ninguno presentaba alteraciones neurológicas en las imágenes ni papiledema al examen fundoscópico<sup>9</sup>. Según Chang MY y col en los niños, el examen oftalmológico es provocado por un síntoma sistémico como dolor de cabeza, vómitos o convulsiones en el 48% de los pacientes<sup>2</sup>.

Estudios demuestran que la agudeza visual central generalmente no se ve afectada, otros han encontrado defecto pupilar aferente en casos de drusas unilaterales. La mayoría de nuestros pacientes mostraron una excelente agudeza visual. No hemos encontrado defectos pupilares en los pocos casos estudiados de drusen unilateral.

Al examen fundoscópico según Anna L y col el principal hallazgo es el desenfoco del margen del disco óptico y la elevación del disco<sup>(5)</sup>. En nuestro estudio estos fueron también los dos hallazgos más frecuentes. En otro estudio donde se evaluó la morfología de los vasos retinianos entre pacientes sanos y con drusen se encontraron diferencias significativas en los diámetros arteriales, la longitud y el número de venas y trifurcaciones<sup>10</sup>; nuestro estudio no

realizó un análisis cuantitativo de estos parámetros, solo se tomaron en cuenta las características subjetivas de los vasos y los principales hallazgos encontrados fueron tortuosidad y dilatación vascular.

Varios autores coinciden que la gran mayoría de los pacientes presentan alteraciones en el campo visual y que su prevalencia aumenta en la vida adulta<sup>1, 2, 3, 4, 11</sup>.

En nuestro trabajo solo un caso presentó alteración del campo visual, aunque es de remarcar que estudiamos población pediátrica de reciente diagnóstico. La mayoría de estos autores coinciden en que las alteraciones campimétricas por drusen de papila suelen tomar la forma de un agrandamiento de la mancha ciega, defectos arcuatos o contracciones periféricas. En el único paciente que encontramos alteraciones en el campo visual no eran defectos coincidentes a estos. Consideramos como una limitación no poder realizar en más casos el campo visual computarizado por la edad de los pacientes. Creemos importante el seguimiento de los pacientes diagnosticados para evaluar la repercusión de las drusas de papila en la función visual y el campo visual papila a lo largo del tiempo.

Según Anna L y col la tomografía computarizada de la órbita puede ser utilizada para obtener imágenes de los drusen de discos ópticos al detectar la calcificación, aunque su sensibilidad es menor que la ecografía<sup>5</sup>. En nuestro estudio Cuatro pacientes tenían estudios de neuroimágenes (TAC o RMN), sin encontrarse alteraciones cerebrales en ninguno de ellos y mostrando depósitos calcificados localizados en la cabeza del nervio óptico. Consideramos que al ser un estudio que expone al paciente a radiación ionizante debería reservarse para dudas diagnósticas importantes.

Estos mismo autores sugieren que los drusen en la ecografía aparecen como estructuras redondeadas altamente reflectantes que también se pueden identificar por su sombra acústica posterior, pero es un estudio de resolución relativamente pobre y proporciona poca información sobre la integridad estructural de la retina neurosensorial<sup>5</sup>; y según Chang MY la sensibilidad de la ecografía para el diagnóstico de drusen en niños puede ser menor que en adultos, y puede volverse positiva con el tiempo a medida que las drusas se calcifican<sup>2</sup>. En nuestro estudio los 20 pacientes fueron diagnosticados por ecografía, mostrando imágenes altamente reflectantes dentro del nervio óptico que provocan un cono de sombra posterior. Si bien es un estudio con relativamente poca resolución, es

un estudio inocuo, de fácil acceso y de gran ayuda diagnóstica.

Chang MY y Anna L en sus trabajos correspondientes sugieren que se puede detectar drusen con el OCT convencional en la cual se presenta como una masa hiporreflectante focal delimitado por un borde anterior hiperreflectante. Estos autores sugieren que puede ser de utilidad para distinguir entre drusen profundo y edema de papila, ya que se presentan algunos signos diferenciales entre ellos; ambos producen elevación del nervio óptico, siendo el contorno interno del nervio óptico liso en caso de edema pero irregular en caso de drusen; la capa de fibras nerviosas (RNFL) puede encontrarse engrosado en caso de inflamación del nervio óptico como en casos de inflamación y papiledema, y se puede encontrar adelgazado en casos de drusen de papila y en la neuropatía óptica pospapiledema; entre otros signos que podrían servir de ayuda en el diagnóstico diferencial. Sin embargo, Kulkarni y col encontraron que el SD-OCT no es confiable para distinguir entre drusen de papila profundo y edema de papila, señalando que, en varios casos de edema leve de disco, el oct mostro áreas hiperreflectantes inespecíficas debajo del nervio óptico<sup>2, 5</sup>.

En nuestros pacientes se demuestra la sobre elevación de la papila y en alguno de ellos una masa hiporreflectante, pero con mala delimitación en profundidad. En los pacientes en que no se pudieron distinguir las drusas es de notar que el estudio contaba con pocas imágenes a nivel papilar, por lo cual es importante contar con estudios bien detallados de la papila para poder demarcar el drusen. Como limitación, en el presente estudio no se ha estudiado el grosor de la RNFL.

## Conclusión

Los drusen del nervio óptico son típicamente bilaterales y profundos en los niños. Suelen presentarse en niños sanos y ser un hallazgo en un control de rutina. Poseen una imagen fundoscópica similar al papiledema, por lo cual el diagnóstico diferencial es crucial. Un claro ejemplo lo constituye uno de los pacientes que integran este estudio ya que al momento de la consulta se encontraba bajo tratamiento por sospecha de hipertensión intracraneal, pudiendo luego confirmarse que la imagen patológica de la papila se debía a la presencia de drusen, cambiando así drásticamente el pronóstico y el enfoque terapéutico. Pueden presentar alteraciones en el campo visual y otras

complicaciones menos frecuentes. Los métodos complementarios de gran ayuda en el diagnóstico son la ecografía ocular y el OCT.

## Bibliografía

1. Freund P, Margolin E. Pseudopapilledema. En StatPearls.Treasure Island (FL):StatPearls Publishing. 2020.
2. Chang MY, Pineles SL. Surv Ophthalmol. Optic disk drusen in children. 2016; 61:745-758.
3. Hamann S, Malmqvist L, Costello F. Acta Ophthalmol. Optic disc drusen: understanding an old problem from a new perspective. 2018; 96(7):673-684.
4. Gise R, Gaier ED, Heidary G. Semin Ophthalmol. Diagnosis and Imaging of Optic Nerve Head Drusen. 2019; 34(4):256-263.
5. Anna L, Silverman BA, Tatham AJ. J Neuroophthalmol. Assessment of Optic Nerve Head Drusen Using Enhanced Depth Imaging and Swept Source Optical Coherence Tomography. 2014; 34 (2): 198-205.
6. Duane T; Tasman W; Jaeger E. Duane's clinical ophthalmology. 2000 ed. Philadelphia: Lippincott Williams & Wilkins, 2000
7. Lorentzen SE. Acta Ophthalmol. Drusen of the optic disc: a clinical and genetic study. 1966; 90:1.
8. Hoover DL, Robb RM, Peterson RA. J Pediatr Ophthalmol Strab. Optic disc drusen in children. 1988; 25:191.
9. Glatstein M, Voliovitch Y, Orbach R, Carmi A. The Journal of Head and Face Pain. Outpatient Management of Headache After Pediatric Emergency Department Visit: Are We Missing Anything? 2019; 59: 1530-1536
10. Pilat A, Proudlock F, McLean R. Invest Ophthalmol Vis Sci. Morphology of Retinal Vessels in Patients with Optic Nerve Head Drusen and Optic Disc Edema. 2014; 1;55(6):3484-90.
11. Tonagel F, Kernstock C, Wilhelm H, Kelbsch C. Klin Monbl. Klin Monbl Augenheilkd. Visual Acuity and Visual Field in Optic Disc Drusen. 2019; 236 (11): 1298-1303.

12. Brown SM, Del Monte MA. Am J Ophthalmol. Choroidal neovascular membrane associated with optic nerve head drusen in a child. 1996; 121:215.

