

Resultados de los exámenes oftalmológicos en niños nacidos a término y sus antecedentes maternos

Outcomes of ophthalmologic exams of full-term infants and their maternal history

Carla Guantay¹, Erna G knoll^{1,2}, María E González Castellanos¹, Alejandra B Miranda¹, Priscila M Viotto¹ Paula B López¹, Evangelina Esposito¹, Julio A. Urrets Zavalía¹.

¹ Universidad Católica de Córdoba Facultad de Ciencias de la Salud, Clínica Universitaria Reina Fabiola. Servicio de Oftalmología

² Hospital Materno Neonatal "Ramón Carrillo" Servicio de Oftalmología

Correspondencia: Carla Daniela Guantay. Servicio de Oftalmología - Clínica Universitaria Reina Fabiola. Oncativo 1248 -X5004FHP- Córdoba, Argentina; email: carlaquantayd@gmail.com

Resumen

INTRODUCCIÓN: En Argentina, la Sociedad Argentina de Oftalmología Infantil recomienda el examen ocular por parte de un especialista para todos los niños cuando nacen, a los seis meses, a los tres años y al inicio de la etapa escolar. Hasta el presente, no se han presentado en nuestros medios datos estadísticos de los hallazgos obtenidos

OBJETIVO: Describir los hallazgos de los exámenes oftalmológicos en niños nacidos a término, menores de un año, controlados en el Servicio de Oftalmología del Hospital Materno Neonatal de Córdoba, 2015-2018 y su relación con variables demográficas y antecedentes patológicos maternos y del niño.

POBLACIÓN Y MÉTODOS: Niños nacidos a término con una edad gestacional ≥ 37 semanas, a los que se les realizó un examen que incluyó revisión de: alineación cefálica con respecto al eje vertebral, rostro, ubicación ocular dentro de órbita ósea, simetría en la posición y tamaño ocular, defensa y seguimiento a la luz, alineación y movimientos oculares, párpados, conjuntiva, esclera, córnea, cámara anterior, iris, pupila y cristalino, vítreo, papila óptica, mácula, vasos sanguíneos y retina periférica. Posteriormente, se analizaron antecedentes de los niños tales como: edad gestacional, peso al nacer, sexo, días de vida al control y motivo de consulta. En cuanto a los antecedentes maternos se estudiaron: edad, controles, enfermedades y medicaciones durante el embarazo. La asociación entre los hallazgos oculares patológicos en los niños y su relación con los antecedentes patológicos maternos se evaluó con prueba de Chi cuadrado.

RESULTADOS: La muestra final estuvo conformada por un total de 4.248 niños, con una edad gestacional al nacer promedio de 39 (DE=1) semanas y peso al nacer promedio de 3.325 (DE= 491) gramos. Hubo predominio del sexo masculino (51%) y el 60% de los pacientes fueron controlados antes de los 28 días de vida. El 73% acudió por control neonatal y el 27 % por interconsultas, principalmente por patologías TORCH.

En las madres, la edad promedio fue de 26 (DE= 7) años; los embarazos fueron controlados en el 94%. El 65% fueron embarazos normales, y el 35% patológicos, siendo frecuentes las enfermedades TORCH.

El cuanto, al examen oftalmológico, el 93% (n= 3950) de los niños presentó controles normales, mientras que el 7% (n= 298) presentó controles anormales siendo lo más frecuente las conjuntivitis (59%, n= 110) y las hemorragias retinianas no maculares (67%, n= 99). Hubo una relación estadísticamente significativa entre menores de 28 días de vida y anomalías oculares ($p < 0.001$), y entre patologías TORCH y exámenes oftalmológicos anormales ($p = 0.01$).

CONCLUSIONES: La mayoría de los controles oftalmológicos de niños nacidos a término menores de año en nuestro medio son normales. Los hallazgos oculares patológicos más frecuentes se asociaron con antecedentes de patologías TORCH tanto en la madre como en el niño. La mayoría de las anomalías se presentaron antes de los 28 días de vida por lo que consideramos importante realizar sin demora el examen oftalmológico completo incluyendo fondo de ojos cuando existan antecedentes sospechosos en la madre o el niño, e incluso en niños sin antecedentes patológicos.

Palabras claves: Examen oftalmológico; Recién nacidos; Lactantes menores; patologías TORCH.

Abstract

INTRODUCTION: In Argentina, the Argentine Society of Infantile Ophthalmology recommends an eye examination by a trained ophthalmologist to all children at birth, at six months, at three years, and at the beginning of school. To our knowledge, these are no statistical data on the ophthalmological findings in our country.

OBJECTIVE To describe the ophthalmological findings in full-term infants less than one year of age monitored in an ophthalmology service of a public hospital between January 2015 and December 2018, and their possible relationship with the maternal medical history (demographic variables and pathological history).

POPULATIONS AND METHODS: The population was composed of full-term babies with a gestational age ≥ 37 weeks. The examination included cephalic alignment with respect to the vertebral axis, face, ocular location within the orbit, symmetry and eye size, eye movements, eyelids, conjunctiva, sclera, cornea, anterior chamber, iris, pupil and lens, vitreous, optic disk, macula, blood vessels and peripheral retina. Subsequently, newborns history was analyzed as: gestational age and birth weight, sex, days of life at examination date, and chief complain. Maternal history included age, visits and diseases during pregnancy. The relationship between pathological finding and the maternal medical history was assessed with Chi square test.

RESULTS: A total of 4,248 infants, with an average gestational age at birth of 39 (SD= 1) weeks and average birth weight of 3,325 (SD= 491) grams were included in the study. There was a male predominance (51%) and 60% of the patients were monitored before 28 days of life. Seventy three were examined for routine neonatal screening and 27% were interconsultations to rule out TORCH disease.

In mothers, the average age was 26(SD=7) years. Pregnancies were controlled in 94% of cases. Sixty five percent have had normal pregnancies and 35% pathological, being TORCH diseases the most frequent ones. Regarding the ophthalmological examination, 93% (n = 3950) of children had normal exams, while 7% (n = 298) were abnormal: conjunctivitis (59%, n = 110) and non-macular retinal hemorrhages (67%, n = 99). There was a significant association between children under 28 days of age and eye abnormalities (p <0.001), and between TORCH pathologies and abnormal ophthalmological exams (p = 0.01).

CONCLUSIONS: Most ophthalmological exams of term children under one year of age were normal. The most frequent pathological ocular findings were associated with TORCH disease in both the mother and the child. Most of the anomalies were presented before 28 days of life. Therefore, we consider of importance to have a complete ophthalmological examination in the newborn without delay, including funduscopy when there is a suspicious history in the mother or child and even in children with no pathological history.

Keywords: Ophthalmological exam; Newborns; Minor infants; TORCH diseases.

Introducción

En 2003, la Academia Americana de Pediatría, la Asociación Americana de Oftalmología Pediátrica y Estrabismo, y la Academia Americana de Oftalmología acordaron que los ojos deben evaluarse en el período neonatal y en todas las visitas de niños sanos^{1,2}. La Academia Americana de Pediatría recomienda la prueba del reflejo rojo poco después del nacimiento³. Una prueba anormal del reflejo rojo después del parto permite un diagnóstico oftalmológico rápido, intervención

y seguimiento de cerca. Se recomienda que la detección del reflejo rojo se lleva a cabo como parte del examen físico del recién nacido; si es anormal, debe hacerse una referencia oftalmológica urgente⁴.

El ojo siempre ha proporcionado una ventana de diagnóstico para las enfermedades sistémicas hereditarias y adquiridas⁵. Es conocida la relación entre infecciones perinatales y alteraciones oculares en los recién nacidos, conocer las

frecuencias de los agentes causales y las patologías, permitiría proponer estrategias diagnósticas específicas, jerarquizando a aquéllos con posibilidades terapéuticas y de mayor prevalencia en nuestras poblaciones⁶.

El examen visual universal de los recién nacidos actualmente no es una práctica común, aún en varios países desarrollados⁷. En Argentina, a partir de la Resolución 196 del Ministerio de Salud de la Nación, el examen de fondo de ojos se hizo extensivo a todos los recién nacidos, por cuanto la Sociedad Argentina de Oftalmología Infantil (SAOI) recomienda el examen ocular por parte de un médico oftalmólogo especialista para todos los niños cuando nacen, a los seis meses, a los tres años y al inicio de la etapa escolar. El control de fondo de ojos en los bebés dentro de los tres primeros meses de vida es un control de rutina recomendado por el pediatra⁸. Hasta el presente, no se han publicado datos estadísticos de los hallazgos obtenidos durante estos exámenes en nuestro medio.

Objetivo

General: Describir los hallazgos de los exámenes oftalmológicos en niños nacidos a término, menores de un año, controlados en el Servicio de Oftalmología del Hospital Materno Neonatal de Córdoba, 2015-2018 y su relación con variables: demográficas y antecedentes patológicos maternos y del niño.

Específicos:

- Determinar características sociodemográficas, describir antecedentes patológicos y determinar hallazgos oftalmológicos de los niños.
- Describir características sociodemográficas y antecedentes patológicos de las madres.
- Asociar hallazgos oftalmológicos del niño con: características sociodemográficas y antecedentes patológicos de las madres y los niños.

Población y métodos

La población a estudiada incluyó a niños nacidos a término menores de un año de edad y a sus madres, controlados en el Hospital Materno Neonatal de Córdoba “Dr. Ramón Carrillo”, Argentina; entre enero 2015 y diciembre 2018.

Diseño de estudio observacional, retrospectivo y descriptivo.

Criterios de inclusión:

Niños nacidos a término menores de un año de edad y a sus madres, controlados en el Hospital Materno Neonatal de Córdoba “Dr. Ramón

Carrillo”, Argentina; entre enero 2015 y diciembre 2018.

Criterios de exclusión:

Niños prematuros. Niños que hayan cumplido 12 meses de edad, que no cuenten con datos suficientes sobre sus características sociodemográficas, antecedentes patológicos y hallazgos oftalmológicos. Madres que no hayan aportado información sobre características sociodemográficas.

En la institución a los pacientes con sospecha de patologías asociadas se les indicó el estudio de forma urgente y para los niños sin antecedentes lo antes posible. El examen oftalmológico fue realizado por una médica oftalmóloga especializada. Midriasis obtenida mediante la instilación de una gota de tropicamida al 0.5% y fenilefrina 0,5 %. Examen ocular mediante oftalmoscopia binocular indirecta marca Keeler, modelo Vantage Plus (Keeler Inc., Liverpool, Reino Unido) y lupa esférica de +28 dioptrías marcan Volk (Volk Inc., Mentor, OH, EE. UU).

Para la evaluación del globo ocular (conjuntiva y esclera, segmentos anterior y posterior) se mantuvo abierta la hendidura palpebral mediante blefarostato tipo “colibrí” para neonatos y lactantes, previa instilación de 1 gota en el fondo de saco conjuntival de proparacaína 0,5% (Proparacaína, Laboratorios Poen, Buenos Aires, Argentina). El examen de la retina periférica se realizó con la ayuda de un depresor escleral. El examen incluyó:

- 1.Evaluación de la alineación cefálica con respecto al eje vertebral, rostro y simetría facial, posición de los globos oculares en cada órbita, simetría en la posición y tamaño ocular, defensa y seguimiento a la luz y movimientos oculares anómalos (ej. nistagmus).
- 2.Evaluación de párpados, conjuntiva, esclera, y del segmento anterior del ojo (córnea, cámara anterior, iris, pupila y cristalino).
- 3.Examen del fondo de ojo para evaluar el segmento posterior (vítreo, papila óptica, mácula, vasos sanguíneos retinianos, retina periférica).

Variables:

1-Hallazgos oculares: Se considerará “Normales” aquellos pacientes que presentaron alineación cefálica con respecto al eje vertebral, rostro y simetría facial, simetría en la posición de los globos oculares en cada órbita, simetría en el tamaño ocular, defensa y seguimiento a la luz y movimientos oculares sin insuficiencias musculares asociadas. Segmento anterior de ambos ojos: simetría en la hendidura palpebral,

movilidad palpebral conservada, posición normal de pestañas, sin secreciones, ojos calmos, córnea transparente, cámara anterior limpia, pupilas centradas reactivas libres y cristalino transparente. Segmento posterior de ambos ojos: vítreo limpio, papilas de tamaño, forma y coloración normal, máculas de aspecto normal, vasos sanguíneos de calibre y desarrollo normal hasta periferia, retina aplicada sin signos de focos inflamatorios ni hemorrágicos.

2- Características demográficas del niño: sexo (Femenino-Masculino), peso al nacer (en gramos), edad gestacional al nacer según fecha de última menstruación (en semanas), días de vida al momento del control.

3- Antecedentes patológicos del niño: parto distócico (considerando cualquier dificultad de origen fetal o materno en el progreso normal del parto), patologías TORCH (infecciones congénitas por: toxoplasmosis, rubéola, citomegalovirus, herpes simple, sífilis y VIH), patologías NO TORCH (otras infecciones perinatales no congénitas), malformaciones sistémicas (malformaciones anatómicas congénitas), síndromes genéticos (conjunto de signos y síntomas asociados a alteraciones del genoma), patologías circulatorias (enfermedades del aparato cardiovascular), patologías metabólicas (alteraciones producidas en: hipotálamo, hipófisis, glándula tiroidea, glándulas paratiroides, glándulas suprarrenales, glándula pineal, glándulas reproductoras, páncreas, alteraciones del medio interno y trastornos hidroelectrolíticos), patologías respiratorias (enfermedades de las vías aéreas y los pulmones), derivación por alteraciones oculares (interconsultas de otros especialistas por alteraciones oftalmológicas manifiestas), derivación por dermatología (interconsulta por alteraciones dermatológicas palpebrales u otras sistémicas con sospecha de asociaciones oculares), adicción materna a drogas (dependencia a la marihuana, cocaína, y psicofármacos), alteraciones neurológicas (hallazgos patológicos en el sistema nervioso central, periférico y/o autónomo), sospecha de maltrato infantil (interconsultas por manifestaciones clínicas sospechosas de maltrato infantil) y traumatismo craneoencefálico (traumatismo de cuero cabelludo, cráneo y/o cerebro provocados por caídas).

4- Características demográficas maternas: edad materna (en años), embarazo controlado ("controlado" si la madre ha tenido al menos 4 controles durante la gestación).

5- Antecedentes patológicos maternos: patologías cardiovasculares (enfermedades del aparato cardiovascular), metabólicas (ídem niño), TORCH (ídem niño), NO TORCH (ídem niño), reumatológicas (enfermedades diagnosticadas que

afecten al aparato locomotor: articulaciones, músculos, tendones, ligamentos, tejido conectivo y hueso), neurológicas y psiquiátricas (enfermedades con afección del sistema nervioso central, periférico y/o autónomo, también dependencia a la marihuana, cocaína, y psicofármacos), ginecoobstétricas (patologías del sistema reproductor femenino asociadas al embarazo durante el período de gestación) y otras (no contempladas en las anteriores categorías).

Análisis estadístico

Con la información recolectada de las historias clínicas se creó una base de datos en M. Excel. En análisis estadístico se realizó con el programa R-medix⁹. Se calcularon porcentajes para las distintas variables categóricas, y en el caso de las variables cuantitativas se calcularon los valores de medias y desviaciones estándar.

Luego se tuvieron en cuenta los hallazgos patológicos oculares para compararlos con los antecedentes sociodemográficos de los niños y las madres, considerando los hallazgos patológicos en los mismos. Para la comparación de porcentajes de categorías por grupos de pacientes se aplicó el test de Chi-cuadrado, y para la comparación de variables categóricas y numéricas se utilizó el Test de Mann-Whitney. En todos los casos se tomó una significación igual a $p < 0,05$.

Consideraciones éticas

Se obtuvo la autorización de directivos del Hospital para el acceso a las historias clínicas con la aprobación del correspondiente Comité de Producción Científica. Fecha de Aprobación de protocolo: 30 de septiembre de 2019 (Apéndice 1).

El proyecto se desarrolló conforme a lo establecido en la ley 9694/09 y Declaración de Helsinki. En todos los casos se preservó la confidencialidad de los datos personales de los pacientes incluidos en el estudio (Habeas data, Ley 25326/00).

Resultados

La muestra final estuvo conformada por un total de 4.248 niños. Se observó un aumento progresivo de la cantidad de niños examinados, que fue de 757 en el año 2015 (Figura 1), llegando a 1.404 niños examinados en el último año (2018).

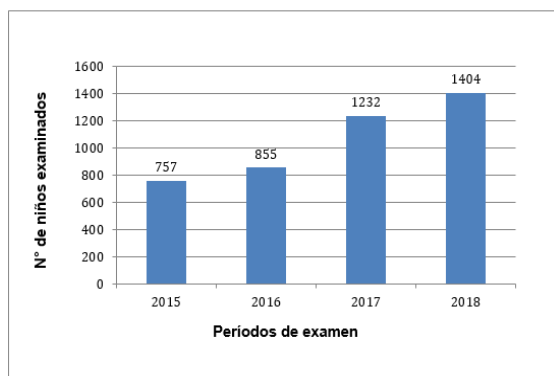


Figura 1: Evolución de la atención según año de examen (n=4.248).

Características de los niños examinados

Hubo un discreto predominio del sexo masculino en el 51% (n=2180), con un 49% (n=2068) de niñas. El peso al nacer promedio fue de 3.325 (DE=491) gramos. La edad gestacional media fue de 39 (DE=1) semanas.

El 60% (n=2535) de los niños fue controlado antes de los 28 días de vida, mientras que el 40% (n=1713) fueron controlados a los 28 días de nacidos o más.

El 73% (n=3118) de los niños estudiados acudió al examen oftalmológico para control neonatal de rutina, mientras que el 27% (n=1130) fue en enviado para interconsulta. Se observó un incremento significativo de los controles neonatales a lo largo de los años en comparación con las interconsultas ($p < 0.001$) (tabla 1).

Tabla 1: Frecuencia de controles neonatales e interconsultas entre los años 2015-2018.

AÑOS	Controles neonatales	Interconsultas	Totales
2015	516 (68%)	241 (32%)	757 (100%)
2016	593 (69%)	262 (31%)	855 (100%)
2017	934 (76%)	298 (24%)	1232 (100%)
2018	1075 (77%)	329 (23%)	1404 (100%)

Dentro de los motivos de interconsultas los más frecuentes fueron: patologías TORCH (46%), patologías NO TORCH (13%), alteraciones oculares (8%), y otros en menores porcentajes (tabla 2).

Tabla 2: Tipos de interconsultas.

Interconsultas	Número	%
Patologías TORCH	517	46%
Patologías NO TORCH	149	13%
Derivación por alteraciones oculares	88	8%
Malformaciones sistémicas	78	7%
Parto distócico	72	6%
Patologías metabólicas	65	6%
Patologías respiratorias	61	5%
Síndrome genético	44	4%
Adicción materna a drogas	18	2%
Derivación por dermatología	12	1%
Patologías circulatorias	8	1%
Sospecha de maltrato infantil	9	1%
Alteraciones neurológicas	4	<1%
Traumatismo craneoencefálico	5	

Antecedentes maternos

La edad materna promedio fue de 26 (DE=7) años. La gran mayoría (94%, n=4010) tuvo embarazos controlados y un menor porcentaje fue no controlado (6%, n=238).

El 65% (n=2742) de los embarazos fueron referidos como normales y el 35% (n=1506) tuvo algún antecedente patológico. Se describieron las siguientes enfermedades: TORCH (44%, n=665), cardiovasculares (20%, n=308), metabólicas (15%, n=227), ginecoobstétricas (9%, n=138), NO TORCH (5%, n=73), neurológicas y psiquiátricas (3%, n=43), otras (3%, n=42) y reumatológicas (1%, n=10). Hubo una relación estadísticamente significativa entre embarazos no controlados y patologías TORCH en el niño (OR 0.54. IC 0.39-0.75; $p < 0.001$), también entre patologías maternas en el embarazo y patologías TORCH en el niño (OR 40.23. IC 27.93-57.95; $p < 0.001$). Exámenes Oftalmológicos

El 93% (n=3950) de los pacientes presentaron controles normales. En los pacientes con examen anormal, el 4% (n=150) presentó alteraciones en la alineación cefálica, rostro, posición y simetría ocular, defensa y seguimiento a la luz, movimientos oculares y segmento anterior, y el 3% (n=135) en el segmento posterior. Cabe destacar que menos del 1% (n=13) tenían ambos segmentos afectados.

Hubo una relación estadísticamente significativa entre menores de 28 días de vida y anomalías oculares (OR 3.61. IC 2.64-4.92; $p < 0.001$).

Según el motivo de consulta, se encontró una relación significativa entre pacientes que concurren por control neonatal y resultados oftalmológicos normales (OR 0.22. IC 0.17-0.28; $p < 0.001$). Aquellos pacientes que concurren por interconsultas, presentaron significativamente mayor frecuencia de controles anormales (OR 4.53. IC 3.56-5.77; $p < 0.001$).

En el análisis específico de patologías vinculadas a la alineación cefálica, rostro, posición y simetría ocular, defensa y seguimiento a la luz, movimientos oculares y segmento anterior se observaron 110 casos de conjuntivitis (>50%), 10 casos de hemorragias subconjuntivales (5%), 7 casos de cataratas (< 5%) y otras patologías en menores cantidades (<5%) (Tabla 3). Hubo una relación significativa entre interconsultas y alteraciones en: la alineación cefálica, rostro, posición y simetría ocular, defensa y seguimiento a la luz, movimientos oculares y segmento anterior (OR 6.42. IC 4.58-8.99; $p < 0.001$). Se encontró una asociación significativa entre pacientes con patologías TORCH y conjuntivitis (OR 0.34. IC 0.14-0.84; $p = 0.02$).

Tabla 3: Frecuencia de patologías en la alineación, situación y segmento anterior.

Alteraciones del segmento anterior	Cantidad	%
Conjuntivitis	110	>50%
Hemorragia subconjuntival	10	Entre 5 y 10%
Cataratas	7	<5%
Erosiones corneales	5	
Oclusión congénita de la vía lagrimal	5	
Hematoma palpebral	4	
Dacriocistitis	3	
Esotropía	3	
Hemangioma facial	3	
Microftalmia	3	
Opacidad corneal	3	
Ptosis palpebral	3	
Úlcera corneal	2	
Dacriocistocele	2	
Esclerocómea	2	
Hipertelorismo	2	
Microcórneas	2	
Proptosis	2	
Otras*	1	
Total	187	100%

En el segmento posterior las alteraciones más frecuentes fueron las hemorragias retinianas no maculares en un 67% (n= 99), seguidas por las hemorragias retinianas maculares en un 16% (n=24); el resto de los hallazgos se presentó en menor frecuencia (tabla 4). Hubo asociación

significativa entre interconsultas y alteraciones en el segmento posterior (OR 3.05. IC 2.19-4.24; $p < 0.001$) y se encontró que los pacientes con patologías TORCH tenían una asociación significativa con el hallazgo de hemorragias retinianas (OR 3.27. IC 2.20-4.86; $p < 0.001$).

Además, se detectó una asociación entre: alineación cefálica, rostro, posición y simetría ocular, defensa y seguimiento a la luz, movimientos oculares y segmento anterior, con patologías en el segmento posterior (OR 2.54. IC 1.41-4.59; $p < 0.001$).

Tabla 4: Frecuencia de patologías en el segmento posterior

Patologías en el segmento posterior	Cantidad	%
Hemorragias retinianas no maculares	99	67%
Hemorragias retinianas maculares	24	16%
Cicatriz macular por toxoplasmosis	3	2%
Nevus coroideo	3	2%
Asimetría papilar	2	1%
Cicatrices no macular por toxoplasmosis	2	1%
Coloboma retinocoroideo con compromiso papilar	2	1%
Coriorretinitis macular por toxoplasmosis	2	1%
NO EVALUABLE	2	1%
Coloboma retinocoroideo con compromiso de papila y mácula	1	<1%
Coriorretinitis no macular por toxoplasmosis	1	
Hipoplasia de nervios ópticos	1	
Máculas rojo cereza	1	
Papilas atróficas	1	
Papilas con excavaciones amplias	1	
Papilas con excavaciones asimétricas	1	
Retinoblastoma	1	
Vitritis bilateral	1	
Total	148	

Observamos una marcada relación entre derivaciones por patologías TORCH en el niño y controles oftalmológicos anormales (OR 1.52. IC 1.14-2.03; $p = 0.01$).

No hubo asociación significativa entre exámenes oftalmológicos anormales y características del niño respecto al sexo (OR 0.96. IC 0.76-1.21; $p = 0.77$) o peso ($p = 0.98$). Tampoco se encontró asociación al considerar los exámenes anormales y la edad materna ($p = 0.14$).

Discusión

El presente estudio es, según el conocimiento de los autores, el primero en publicar los resultados de un gran programa de examen ocular en niños menores de un año en nuestro país. Se incluyeron niños nacidos con un mínimo de 37 semanas de edad gestacional al nacer, considerando también a quienes tenían antecedentes de bajo peso y

antecedentes patológicos, a diferencia de otros trabajos¹⁰. Nuestros datos revelan, que la mayor proporción de controles realizados a niños menores de un año nacidos a término resultan normales, lo que coincide con lo observado por Li y col.¹⁰. Un 7% presentó alguna anomalía a diferencia de la frecuencia obtenida por Li-Hong Li et al¹¹. En la institución a los niños con antecedentes personales patológicos se les realizó el estudio de forma urgente y a los niños sin antecedentes lo antes posible. En otros trabajos prospectivos si los recién nacidos eran pacientes con patologías congénitas, las pruebas generalmente se organizaban dentro de los 28 días posteriores al nacimiento, preferiblemente dentro de los 7 días desde el nacimiento; y si los pacientes eran de fuera de la institución, lo antes posible generalmente después de los 28 días de nacimiento¹¹. Estamos de acuerdo con el criterio de realizar el control oftalmológico lo antes posible ya que encontramos que hubo una relación estadísticamente significativa entre menores de 28 días de vida y anomalías oculares.

En la metodología de examinación, coincidimos con otros autores en el uso de colirio de proparacaína, blefarostato e indentador escleral cuando fue necesario para la realización del examen¹⁰, no se registraron complicaciones oculares posteriores al mismo¹². En nuestra institución el sistema de toma de imágenes se realizó con un Smartphone para documentar los hallazgos, consideramos que es una herramienta útil para evaluar la evolución de las lesiones.

Los hallazgos patológicos oculares tuvieron relación significativa con los antecedentes patológicos de la madre y del niño¹². El antecedente de patologías TORCH fue frecuente como antecedente materno y como consecuencia también en los bebés examinados, representado un problema importante en los países subdesarrollados. La atención materna inadecuada y la falta de un uso generalizado de tratamiento profiláctico para prevenir infecciones inmediatamente después del nacimiento son los principales factores causantes en los países del tercer mundo^{13,14}.

A diferencia de Ma et al¹², se observó mayor frecuencia de alteraciones en el segmento anterior que en el posterior, las patologías en ambos segmentos estuvieron estadísticamente asociadas. El hallazgo más frecuente fue las conjuntivitis, coincidiendo con el trabajo de Erum et al¹⁴. Es la enfermedad ocular más común en todo el mundo entre los recién nacidos^{14,15} y encontramos asociación con el antecedente de TORCH en el niño. Otro hallazgo importante fue la catarata, cuya evaluación y tratamiento es generalmente urgente para poder obtener buenos niveles de función visual y evitar la ambliopía¹⁶.

En el segmento posterior las alteraciones más frecuentes fueron las hemorragias retinianas no maculares, en menor porcentaje hemorragias con compromiso macular, estas tuvieron asociación con el antecedente de TORCH en el niño. Las hemorragias retinianas según Egge se pueden clasificar en: grado 1: pequeña hemorragia retinal limitada al área alrededor del nervio óptico, asociada con sangrado lineal fino o puntual; grado 2: cantidad ligeramente mayor de hemorragia retiniana que el grado 1; parche, punto, mancha o hemorragia en forma de llama, el tamaño no excede el diámetro del disco óptico y grado 3: hemorragia retiniana mayor que el diámetro del área del disco óptico, una línea de hemorragia en forma de llama a lo largo de los vasos y hemorragia macular^{1,17}. Las hemorragias neonatales tienen una evolución rápida, no se desarrollan en los días siguientes al parto, sino que rápidamente se van reduciendo hasta desaparecer; suponemos como otros autores que, en los exámenes posteriores a las veinticuatro horas de nacer, muchas hemorragias alcanzaron a reabsorberse¹⁴. La persistencia luego del mes de vida debería aumentar la sospecha de que está asociada con otros factores además del nacimiento^{1,18}. En ocasiones pueden asociarse a aneurismas intracraneales sangrantes, lesiones por traumatismos accidentales o no accidentales del globo ocular, enfermedad ocular (ej. retinoblastoma) o sistémica ej. trastornos hematológicos, infección¹. Choi et al^{1,19} encontraron que la mayoría de las hemorragias se resolvieron espontáneamente sin ninguna secuela específica. Por otra parte, se ha reportado que las hemorragias retinianas neonatales estaban relacionadas con el modo de parto y la gravedad de la asfixia, y que la hemorragia macular influiría en el desarrollo de la visión a largo plazo¹. Algunas investigaciones sugieren que las hemorragias maculares de tercer grado pueden dejar un impacto a largo plazo en la función visual^{10,20,21}. Una de las limitaciones de la investigación fue la falta de registro de los mecanismos del parto, en estudios prospectivos sería importante tenerlos en cuenta ya que el parto vaginal se ha asociado con un riesgo significativamente mayor de hemorragias retinianas. Coincidimos en que sería necesario realizar trabajos prospectivos con un seguimiento a largo plazo^{10,22}.

Por otro lado, la Organización Mundial de la Salud ha reportado que un millón de personas contraen por día una infección de transmisión sexual (ITS), se estima que cada año unos 357 millones de personas contraen alguna de ellas. Como en todo el mundo, la presencia ITS ha ido aumentando en nuestro país en los últimos años. Los datos muestran una reducción o estabilización del VIH, mientras que hay un aumento en los casos de sífilis²³. La importancia de reconocer este

problema es que en la mayoría de los casos no presentan síntomas, o lo hacen con síntomas leves que no necesariamente permiten un diagnóstico certero. Algunas ITS pueden incrementar el riesgo de contraer el VIH y transmitirse de la madre y al niño durante el embarazo, incluso en forma desapercibida²³. La sífilis congénita incluye principalmente la tríada de Hutchinson, caracterizada por queratitis intersticial que puede desencadenar glaucoma o cicatrización corneal con consecuente opacidad y discapacidad visual²⁴. Coincidimos con otros autores en que es difícil comprender por qué la sífilis congénita aún no se ha controlado²⁶.

Otra de las afecciones de este grupo de patologías infecciosas es el citomegalovirus (CMV), que se ha descrito como la causa más frecuente de infección intrauterina²⁴. La evaluación inicial de un niño con infección congénita por CMV debe incluir una evaluación oftalmológica con fondo de ojo²⁴.

También se encontraron manifestaciones oculares de toxoplasmosis congénita. Esta enfermedad puede causar complicaciones neurológicas y oculares graves que pueden conducir a la ceguera del ojo afectado²⁵. Se ha estudiado que la retinocoroiditis es la manifestación ocular más común de la toxoplasmosis congénita, pueden ocurrir otras patologías oftalmológicas asociadas. Los oftalmólogos rara vez son capaces de distinguir entre retinocoroiditis toxoplásmica por infección adquirida antes o después del nacimiento, a menos que haya otras indicaciones clínicas o serológicas. No obstante, la retinocoroiditis por toxoplasma gondii en recién nacidos y lactantes es siempre congénita²⁶. Los hallazgos incluyeron niños con cicatrices coriorretinianas, cuya causa más frecuente según se ha descrito es la retinocoroiditis toxoplásmica congénita¹. La prevención de la toxoplasmosis congénita se basa en proporcionar información a las futuras madres, diagnóstico serológico y tratamiento temprano²⁷.

Dentro de los hallazgos en el fondo de ojos es importante destacar el hallazgo de un caso de retinoblastoma que correspondió a un niño que concurrió por control de niño sano. Se ha descrito que el retinoblastoma representa el 3% de todos los cánceres infantiles, y es la neoplasia maligna intraocular más común de la infancia. Es fatal si el diagnóstico y el tratamiento son tardíos. El reflejo del ojo blanco, también conocido como leucocoria, es el signo más común, seguido del estrabismo²⁸. Se conocen 2 tipos de retinoblastoma: hereditarios y no hereditarios o esporádicos. Si bien la leucocoria es el signo más común, esta puede hacerse evidente cuando el tumor ya está en estadios avanzados, por lo que la prueba del reflejo rojo aún con pupila dilatada sería una técnica de

detección precoz deficiente para el retinoblastoma²⁹

En un menor porcentaje hubo pacientes con anomalías congénitas. Se estima que las anomalías congénitas representan aproximadamente del 15% al 20% de los casos de ceguera y discapacidad visual severa en niños alrededor del mundo^{14,30}. El coloboma coroideo es una lesión congénita caracterizada por la ausencia de retina normal, epitelio pigmentario retiniano y coroides, secundarios al mal cierre de la fisura coroidea entre la quinta y la séptima semana de vida intrauterina, a menudo se asocian con síndromes como la asociación CHARGE, el síndrome de Aicardi y el síndrome de Goldenhar¹.

Coincidimos con otros autores¹² en que las anomalías oculares se pueden dividir en tres tipos: el primer tipo, sin importancia clínica particular, como las hemorragias subconjuntivales; el segundo tipo, tiene cierta importancia clínica, debe controlarse periódicamente, como por ejemplo las hemorragias retinianas maculares; el tercer tipo, tiene una importancia clínica importante y requiere alguna forma de intervención, como las cataratas, retinocoroiditis y retinoblastoma. Los recién nacidos no pueden expresar trastornos oculares o visuales como lo hacen los adultos, y solo a través de un examen se pueden detectar las enfermedades oculares neonatales.

La prueba del reflejo rojo, cuando se hace y se hace correctamente, detectará algunos trastornos del sistema visual al nacer. La verdadera sensibilidad del test no se puede dilucidar debido a la variabilidad de su uso. Nuestro estudio apoya la premisa de que muchos casos de anomalías oculares probablemente se perderían solo con la realización de la prueba, especialmente las anomalías discretas del nervio óptico o la patología ocular periférica. Además, una revisión cuidadosa de Pubmed reveló que no hay literatura publicada sobre la universalidad, mucho menos la sensibilidad y la tasa de falsos negativos de test del reflejo rojo de los recién nacidos normales. Este grupo de edad no se ha estudiado ampliamente y la prevalencia real de anomalías oculares, transitorias y permanentes, es en gran medida desconocido¹⁰. Estos exámenes revelaron múltiples patologías oculares de importancia visual y posiblemente sistémica. Se sabe que algunas enfermedades oculares neonatales son sensibles al tiempo y, si el diagnóstico es tardío, se pierde la mejor oportunidad para un tratamiento efectivo, lo que lleva a un deterioro visual irreversible, y en ciertos casos, la detección tardía puede ser mortal¹⁰. El examen ocular universal no solo es necesario para los recién nacidos prematuros, sino también para los recién nacidos a término¹². En Argentina aún no se solicita de manera rutinaria este control para todos los bebés al nacer, si bien la SAOI lo ha

recomendado y es gratuito en los hospitales públicos. Aun así, es interesante destacar que se observó una evolución de la atención a lo largo de los años, es fundamental el registro e informe acerca de los hallazgos, ya que de esa manera se podrían elaborar protocolos mejorados para prevención de enfermedades adquiridas que tengan riesgo de discapacidad incluyendo a la ceguera, concientizando al equipo médico y población en general.

Nuestros datos apuntan a la necesidad de seguir estudiando en esta área, para dilucidar si es posible que alteraciones visuales que se vean más tarde en la infancia tengan su origen o se manifiestan en el período perinatal. Será muy útil para ello realizar un estudio prospectivo. Hasta entonces, los autores apoyan firmemente el trabajo encaminado a aumentar el diagnóstico de enfermedad ocular a una edad temprana a través de exámenes tempranos, esto puede desempeñar un papel positivo en la promoción de la salud ocular pediátrica para los pediatras y los padres, como parte del proceso integral del examen de salud; resultando invaluable el diagnóstico precoz. El momento del primer control del bebé debería considerarse como una oportunidad para brindar información a los padres sobre el desarrollo visual y los signos de alarma a tener en cuenta durante el crecimiento.

Conclusiones

Este estudio mostró que la mayoría de los controles oftalmológicos de niños nacidos a término menores de año en nuestro medio son normales. Los hallazgos oculares patológicos más frecuentes se asociaron con antecedentes de patologías TORCH tanto en la madre como en el niño. La mayoría de las anomalías se presentaron antes de los 28 días de vida por lo que consideramos importante realizar sin demora el examen oftalmológico completo incluyendo fondo de ojos cuando existan antecedentes sospechosos en la madre o el niño, e incluso en niños sin antecedentes patológicos.

Bibliografía

1. Ju RH, Ke XY, Zhang JQ, Fu M. Outcomes of 957 preterm neonatal fundus examinations in a Guangzhou NICU through 2008 to 2011. *Int J Ophthalmol*. 2012;5(4):469-472
2. Committee on Practice and Ambulatory Medicine Section on Ophthalmology, American Association of Certified Orthoptists, American Association for Pediatric Ophthalmology and Strabismus,

American Academy of Ophthalmology. Eye examination in infants, children, and young adults by pediatricians: organizational principles to guide and define the child health care system and/or improve the health of all children. *Ophthalmology*. 2003;110(4):860-865.

3. American Academy of Pediatrics Section on Ophthalmology, American Association for Pediatric Ophthalmology and Strabismus, American Academy of Ophthalmology, American Association of Certified Orthoptists. Red reflex examination in neonates, infants, and children. *Pediatrics*. 2008;122(6):1401-1404.
4. Eventov-Friedman S, Leiba H, Flidel-Rimon O, Juster-Reicher A, et al. The red reflex examination in neonates: an efficient tool for early diagnosis of congenital ocular diseases. *Isr Med Assoc J*. 2010;12(5):259-261
5. Besch D, Rudolph G. [Genetic diseases of the eye]. *Klin Monbl Augenheilkd*. 2005;222(12):955-971.
6. Arch Argent Pediatr. Consenso de Infecciones Perinatales [Consulta: 1 de Octubre de 2019]. Disponible en: <https://www.sap.org.ar/uploads/consensos/infecciones-perinatales.pdf>
7. Vinekar A, Govindaraj I, Jayadev C, Kumar AK, et al. Universal ocular screening of 1021 term infants using wide-field digital imaging in a single public hospital in India - a pilot study. *Acta Ophthalmol*. 2015;93(5):372-376.
8. Fandiño A. Exámen Oftalmológico en Pediatría .*Medicina Infantil*.2015;22(2):191-195. [Consulta: 1 de Octubre de 2019]. Disponible en: http://www.medicinainfantil.org.ar/images/stories/volumen/2015/xxii_2_191.pdf
9. Mangeaud A , Elías Panigo DH. 2018 R-Medic. Un programa de análisis estadísticos sencillo e intuitivo. *Revista Methodo* 3(1):18-22.
10. Li LH, Li N, Zhao JY, Fei P, et al. Findings of perinatal ocular examination performed on 3573, healthy full-term newborns. *Br J Ophthalmol*. 2013;97(5):588-591.
11. Li LH, Wu WC, Li N, Lu J, et al. Full-Term Neonatal Ophthalmic Screening in China: A Review of 4-Year Outcomes. *Ophthalmic Surg Lasers Imaging Retina*. 2017;48(12):983-992.

12. Ma Y, Deng G, Ma J, Liu J, et al. Universal ocular screening of 481 infants using wide-field digital imaging system. *BMC Ophthalmol.* 2018;18(1):283
13. De Schryver A, Meheus A. Epidemiology of sexually transmitted diseases: the global picture. *Bull World Health Organ.* 1990;68(5):639-654
14. Shahid E, Shaikh A, Aziz S, Rehman A. Frequency of Ocular Diseases in Infants at a Tertiary Care Hospital. *Korean J Ophthalmol.* 2019;33(3):287-293
15. Kakar S, Bhalla P, Maria A, Rana M, et al. Chlamydia trachomatis causing neonatal conjunctivitis in a tertiary care center. *Indian J Med Microbiol.* 2010;28(1):45-47.
16. Chan WH, Biswas S, Ashworth JL, Lloyd IC. Congenital and infantile cataract: aetiology and management. *Eur J Pediatr.* 2012;171(4):625-630.
17. Hughes LA, May K, Talbot JF, Parsons MA. Incidence, distribution, and duration of birth-related retinal hemorrhages: a prospective study. *J AAPOS.* 2006;10(2):102-106.
18. Emerson MV, Pieramici DJ, Stoessel KM, Berreen JP, et al. Incidence and rate of disappearance of retinal hemorrhage in newborns. *Ophthalmology.* 2001;108(1):36-39
19. Choi YJ, Jung MS, Kim SY. Retinal hemorrhage associated with perinatal distress in newborns. *Korean J Ophthalmol.* 2011;25(5):311-316.
20. Von Noorden GK. Classification of amblyopia. *Am J Ophthalmol.* 1967;63(2):238-244.
21. Von Noorden GK. Factors involved in the production of amblyopia. *Br J Ophthalmol.* 1974;58(3):158-164.
22. Callaway NF, Ludwig CA, Blumenkranz MS, Jones JM, et al. Retinal and Optic Nerve Hemorrhages in the Newborn Infant: One-Year Results of the Newborn Eye Screen Test Study. *Ophthalmology.* 2016;123(5):1043-1052.
23. Dirección de Sida, ETS, Hepatitis y TBC, Secretaría de Gobierno de Salud, Ministerio de Salud y Desarrollo Social de la Nación Argentina. Recomendaciones sobre el abordaje territorial de las infecciones de transmisión sexual. Guía para agentes sanitarios. 2019. [Consulta: 1 de Octubre de 2019]. Disponible en: http://www.msal.gob.ar/images/stories/bes/graficos/0000001564cnt-2019-09_recomendaciones-sobre-abordaje-territorial-de-infecciones-de-transmision-sexual.pdf.
24. Gomila A, Rivas N, Lopez EL. Congenital cytomegalovirus infection. *An Pediatr (Barc).* 2008;69(4):311-315.
25. Paquet C, Yudin MH, Society of O, Gynaecologists of C. Toxoplasmosis in pregnancy: prevention, screening, and treatment. *J Obstet Gynaecol Can.* 2013;35(1):78-81.
26. Zahir F, Abdellaoui M, Younes S, Benatiya IA, et al. Severe ocular sequelae of congenital toxoplasmosis: huge macular scar. *Pan Afr Med J.* 2015; 20:233.
27. Carral L, Kaufer F, Durlach R, Freuler C, et al. Multicenter study on the prevention of congenital toxoplasmosis in Buenos Aires. *Medicina (B Aires).* 2008;68(6):417-422.
28. Rao R, Honavar SG. Retinoblastoma. *Indian J Pediatr.* 2017;84(12):937-944.
29. Khan AO, Al-Mesfer S. Lack of efficacy of dilated screening for retinoblastoma. *J Pediatr Ophthalmol Strabismus.* 2005;42(4):205-210; quiz 233-234.
30. Gilbert C, Foster A. Childhood blindness in the context of VISION 2020--the right to sight. *Bull World Health Organ.* 2001;79(3):227-232.

