

Hipertiroidismo secundario a adenoma hipofisario productor de TSH. reporte de un caso

Secondary hyperthyroidism due to TSH-secreting adenoma. case report

Analía V. Checa¹, Romina A. Gecchelin¹, María C. Pereyra¹, Constanza F. Ramacciotti¹, María L. Bertolino¹, Mauro J. Pautasso¹, Fabián C. Saenz², Eduardo N. Cohen¹.

¹ Servicio de Endocrinología. Clínica Universitaria Reina Fabiola, Universidad Católica de Córdoba.

² Servicio de Medicina Interna, Clínica Universitaria Reina Fabiola, Universidad Católica de Córdoba.

Correspondencia: Analía V. Checa Servicio de Endocrinología. Clínica Universitaria Reina Fabiola Oncativo 1248-X5004FHP-Cordoba, Argentina; email: avcheca@hotmail.com.

Introducción

El tirotropinoma es un tumor pituitario productor de TSH, 1% de los adenomas hipofisarios. Es una causa rara de hipertiroidismo. Se presenta con síntomas de tirotoxicosis o masa pituitaria. El 30% cosecretan otras hormonas¹. En el laboratorio se evidencia TSH no suprimida con T4 y T3 libres elevadas. Debe realizarse una prueba de TRH seguida de una IRM de hipófisis². El tratamiento de primera línea es quirúrgico³.

Caso clínico

Paciente masculino de 31 años consulta por alopecia universal reciente. Refiere palpitations, ansiedad, insomnio e intolerancia al calor. Se constata temblor fino, taquicardia y bocio 1. Laboratorio: TSH 4,09 (0,27-4,20uUI/ml), T4L 2,51 (0,93-1,71ng/dl), T3 240 (84-202ng/dl), anticuerpos antiperoxidasa y antitiroglobulina negativos. Andrógenos normales. Ecografía de tiroides: glándula aumentada de tamaño. Test de TRH: TSH a los 30 minutos 4,24uUI/ml (escasa respuesta), sugiriendo hipertiroidismo central. IRM de hipófisis con gadolinio: Imagen hipointensa en T1 12mmx14,6mmx6mm compatible con adenoma hipofisario. (Figura 1)

Resto de perfil hipofisario normal. Se indica propanolol 40mg/día. Se realiza cirugía con exéresis de adenoma de hipófisis vía transeptoefenoidal, con buena evolución postquirúrgica y descenso de hormonas tiroideas periféricas hasta alcanzar un valor de T3 115ng/dl, T4L 1,11ng/dl al mes postquirúrgico. Anatomía patológica: Adenoma hipofisario productor de TSH (tirotropinoma). (Figura 2) El paciente presenta recrecimiento de cabello, evoluciona asintomático.

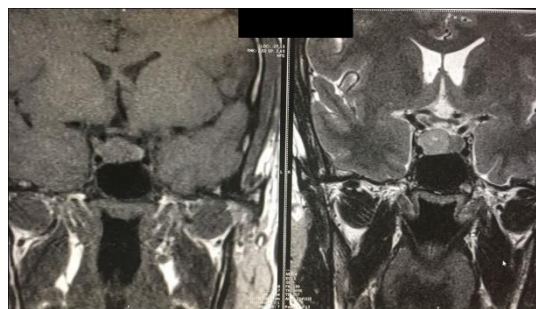

Figura 1: IRM de hipófisis con gadolinio.

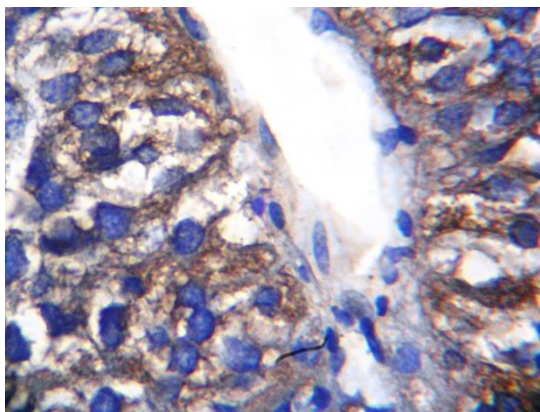


Figura 2: Inmunohistoquímica positiva para TSH en citoplasma.

Conclusión

El tirotropinoma es un tumor hipofisario de baja frecuencia. La prueba de TRH es de utilidad en el diagnóstico diferencial de tirotropinoma y resistencia a hormonas tiroideas⁴. Presentamos este caso debido a la baja prevalencia de este tipo de neoplasias y su buena respuesta al tratamiento indicado.

Introduction

Thyrotropinoma is a TSH-secreting tumor, 1% of pituitary adenomas. It is a rare cause of hyperthyroidism. It presents with thyrotoxicosis or pituitary mass symptoms. 30% cosecrete other hormones¹. Thyroid function tests reveal a not suppressed TSH with high free T4 and T3. TRH stimulation test is the gold standard, completed with a pituitary MRI². The first line treatment is surgical³.

Clinical case

Male of 31 years who consulted for recent universal alopecia. He referred palpitations, anxiety, insomnia and heat intolerance. Physical examination revealed fine tremor, tachycardia and goiter. Thyroid function tests revealed: TSH 4.09 (0.27-4.20uUI/ml), free T4 2.51 (0.93-1.71ng/dl) and T3 240 (84-202ng/dl) with negative antiperoxidase and antithyroglobuline antibodies. Normal androgen axis. Thyroid ultrasound: enlarged gland. TRH stimulation test: TSH after 30 minutes 4.24uUI/ml (low response), suggesting secondary hyperthyroidism. Pituitary MRI: Hypointense image on T1 12mmx14.6mmx6mm compatible with pituitary adenoma. Rest of the pituitary profile was normal. Treatment with Propanolol 40 mg/day was indicated and surgery was performed (transeptosphenoïdal exeresis of

pituitary adenoma), with well postoperative evolution. Peripheral thyroid hormones decreased until reaching a T3 value of 115ng/dl, and free T4 of 1.11ng/dl a month after patient underwent surgery. Pathological anatomy: TSH producing adenoma (thyrotropinoma). The patient referred hair regrowth and evolved asymptomatic.

Conclusion

Thyrotropinoma is a low frequency pituitary tumor. The TRH stimulation test is useful in the differential diagnosis of thyrotropinoma and resistance to thyroid hormones⁴. We present this case due to the low prevalence of this type of neoplasms and its well response to initial treatment.

Bibliografía

1. Yazgan D. et al. Thyrotropinoma and multinodular goiter: A diagnostic challenge for hyperthyroidism. *J Res Med Sci.* 2013 Nov; 18(11): 1008–1010.
2. Casamitjana r. Actualización de pruebas funcionales en endocrinología. *Endocrinol Nutr* 2003; 50(6):250-6
3. Pignatta A. et al. TSH Secreting Pituitary Adenoma (Thyrotropinoma): Five Case Reports. *Rev Argent Endocrinol Metab* 2014; 51:141-150.
4. Singh B. et al. A clinician's guide to understanding resistance to thyroid hormone due to receptor mutations in the TR α and TR β isoforms. *Singh and Yen Clinical Diabetes and Endocrinology* 2017; 3:8

Palabras claves

TIROTROPINOMA, HIPERTIROIDISMO CENTRAL

Keywords

THYROTROPINOMA, CENTRAL HYPERTHYROIDISM.

